DOI:10.12138/j.issn.1671－9638.20263139

·综述·

急性白血病合并胃肠毛霉病诊治进展

邓郁都[1],万兆辉[2],陈思惠[3],刘 芳[3],文 川[4],刘 涛[3]
(1. 湖南中医药大学附属宁乡医院儿科,湖南 长沙 410600;2. 湖南中医药大学附属宁乡医院全科,湖南 长沙 410600;3. 湖南中医药大学附属益阳中心医院儿科,湖南 益阳 413000;4. 中南大学湘雅二医院儿童医学中心,湖南 长沙 410011)

[摘 要] 胃肠毛霉病是急性白血病患者罕见的严重并发症之一。因临床表现缺乏特异性,常造成诊断延迟或误诊,病死率居高不下。本文对急性白血病合并胃肠毛霉病的现状、高危因素、发病机制、诊治和预防的研究进展进行综述,为临床诊疗提供参考。临床疑似胃肠毛霉病患者应尽早完成影像学、病理学及分子生物学检查,以期实现早期诊断、早期治疗,改善患者临床转归及预后。

[关 键 词] 胃肠毛霉病;白血病;诊断;治疗
[中图分类号] R733.7 R519

Advances in the diagnosis and treatment of acute leukemia complicated with gastrointestinal mucormycosis

DENG Yudu[1], *WAN Zhaohui*[2], *CHEN Sihui*[3], *LIU Fang*[3], *WEN Chuan*[4], *LIU Tao*[3]
(1. *Department of Pediatrics, People's Hospital of Ningxiang City, Hunan University of Chinese Medicine, Changsha* 410600, *China*; 2. *Department of General Practice, People's Hospital of Ningxiang City, Hunan University of Chinese Medicine, Changsha* 410600, *China*; 3. *Department of Pediatrics, Yiyang Central Hospital, Hunan University of Chinese Medicine, Yiyang* 413000, *China*; 4. *Children's Medical Center, The Second Xiangya Hospital of Central South University, Changsha* 410011, *China*)

[**Abstract**] Gastrointestinal mucormycosis is one of the rare but serious complications in patients with acute leukemia. Due to the lack of specificity in clinical manifestations, it often leads to delayed diagnosis or misdiagnosis, resulting in persistently high mortality. This paper reviews the current status, high-risk factors, pathogenesis, diagnosis, treatment, as well as advances in the prevention of acute leukemia complicated with gastrointestinal mucormycosis, aiming to provide reference for clinical diagnosis and treatment. Patients with clinically suspected gastrointestinal mucormycosis should undergo imaging, pathological, and molecular biological examinations as early as possible, so as to achieve early diagnosis and early treatment, thereby improving clinical outcomes and prognosis.

[**Key words**] gastrointestinal mucormycosis; leukemia; diagnosis; treatment

急性白血病(acute leukemia, AL)是一类以骨髓中原始细胞异常增殖为特征的恶性血液系统肿瘤,主要包括急性髓系白血病和急性淋巴细胞白血病。其发病率在全球所有恶性肿瘤中位居前列,尤其在儿童群体中高居恶性肿瘤首位[1-2]。近年来,随着化学治疗方案、靶向治疗和造血干细胞移植(hematopoietic stem cell transplantation, HSCT)技术的发展,AL 患者的生存期显著延长,但持续的免疫抑制状态使感染成为治疗相关死亡的主要原因。在诸多机会性感染中,胃肠毛霉病虽然罕见,但

[收稿日期] 2025－10－23
[作者简介] 邓郁都(1994－),女(汉族),湖南省长沙市人,主治医师,主要从事儿童血液肿瘤疾病研究。
[通信作者] 刘涛 E-mail:1050116851@qq.com

因其起病隐匿、进展迅猛且诊断困难，已成为此类人群侵袭性真菌病中病死率最高的类型之一。本文就 AL 合并胃肠毛霉病的诊治、预防等相关问题的研究进展进行综述，旨在为临床提供参考，改善患者预后。

1 AL 合并胃肠毛霉病的发病现状及诊治难点

毛霉病是一种由毛霉目真菌引起的侵袭性真菌病，常见病原体包含根霉属、毛霉属和横梗霉属等。根据受累解剖部位的不同，可分为不同亚型。经典临床亚型中，鼻－眶－脑型常起源于鼻窦，迅速向眼眶及颅内蔓延；肺型缺乏特异症状，影像学以“反晕征”和初诊时≥10 个结节为特征[3]；播散型指累及≥2 个不相邻器官的感染，可由其他类型继发形成[4]。在非典型临床亚型中，胃肠毛霉病约占所有毛霉病的 5%～13%[5]。AL 患者在发生胃肠毛霉病后，可表现为发热、腹痛、便血，严重者可发生肠梗阻、肠穿孔[6]。因腹部症状不典型，易被误诊为中性粒细胞减少性肠炎、化学治疗相关性肠黏膜炎、阑尾炎等[7-8]。由于其在 AL 人群中极为罕见，且绝大部分病例需通过术后病理检查或尸检才得以确诊，因此被认为是最难诊断的类型之一[8]。在以 AL 为主的恶性血液病患者中，毛霉病总体病死率较高，儿童患者为 39% ± 8%[9]，成人患者高达 62%～76%[10-11]，而胃肠毛霉病与死亡风险相关[12]。

本研究以“acute leukemia”“gastrointestinal mucormycosis”及相关同义词为检索词，检索 PubMed、Web of Science 及 Embase 数据库 2020 年 1 月—2025 年 11 月的相关文献，汇总了近 6 年全球范围内共 18 例公开报道的病例（见表 1），同期中文数据库未见报道。这些病例分布于沙特阿拉伯（沙特）、伊朗、美国等多个国家，疾病多发生于 AL 诱导化学治疗阶段或复发再诱导化学治疗期，所有患者均有严重免疫抑制，8 例患者为明确的中性粒细胞缺乏（中性粒细胞计数＜0.5×10^9/L），其余患者均有不同程度粒细胞减少或功能缺陷。其他危险因素包括高血糖、移植物抗宿主病（graft-versus-host disease，GVHD）等，最常见的感染部位为小肠及结肠，诊断高度依赖手术病理。尽管近年来对本病的诊治水平有所提高，但总体预后仍极差，18 例 AL 合并胃肠毛霉病患者中 12 例死亡，且因诊断困难，该疾病病死率可能被低估。

胃肠毛霉病可累及自食管至结肠的全程消化道，AL 患者以肠道感染起病为主[5-6]。其病原体还可经门静脉系统播散至肝、脾、胰腺。Liu 等[13]报道了 1 例经消化道入侵、最终导致孤立性肝毛霉病的病例，提示即使在没有胃肠道临床表现的情况下，胃肠道仍可作为毛霉的初始入侵部位。

2 AL 合并胃肠毛霉病的高危因素

2.1 *免疫抑制状态* 持续中性粒细胞缺乏被公认为毛霉病最核心的危险因素。作为机体抵御丝状菌的关键细胞，中性粒细胞缺乏会严重削弱对毛霉孢子及菌丝的清除能力。临床上，绝大多数胃肠毛霉病病例发生于中性粒细胞缺乏期，且不少患者以中性粒细胞缺乏伴发热为首要表现[17,23-24]。研究[27]表明，中性粒细胞缺乏持续时间超过 10 d 会显著增加血液病患者合并毛霉病的死亡风险。

值得注意的是，胃肠毛霉病在 AL 复发患者中更为多见。这主要归因于挽救性化学治疗所导致的更严重的骨髓抑制，从而进一步延长或加重了中性粒细胞缺乏[14,17,22,24]。

2.2 *治疗方案相关的因素* HSCT 与嵌合抗原受体 T 细胞（chimeric antigen receptor T cell，CAR-T）疗法是用于难治/复发性 AL 的重要挽救治疗技术。然而，HSCT 前的预处理会造成严重的免疫缺陷和黏膜炎，而移植后为预防或治疗 GVHD 使用的免疫抑制剂进一步增加了毛霉感染风险[28]。半相合移植合并 GVHD 时风险增高[20,28]，Aerts 等[20]报道 1 例半相合移植后发生 IV 级肠道 GVHD 的患者，于移植后 85 d 时发生脾动脉血栓和胃穿孔，术后确诊为胃肠毛霉病，但因病情进展迅速，于术后次日死亡。

研究[29]显示，CAR-T 患者毛霉病发病率为 1%，发病时间集中在治疗后 30 d 左右。美国食品药品监督管理局不良事件报告系统的真实世界研究进一步证实，CAR-T 治疗显著增加毛霉病风险[报告比值比（*ROR*）= 3.09]，此并发症在所有 CAR-T 相关胃肠道事件中占 0.99%，但不良事件报告的致死率高达 60%[30]。

表 1 2020—2025 年 AL 合并胃肠毛霉病病例资料汇总

文献来源（国家，年份）	年龄（岁）	性别	白血病类型/治疗阶段	主要危险因素	感染部位	诊断依据	毛霉属种	治疗方法	结局
伊朗，2021[14]	7	女	AML/复发再诱导期	粒缺、不洁饮食	小肠、结肠	手术病理	未鉴定	①②⑧	死亡
伊朗，2021[14]	9	女	ALL/复发再诱导期	粒缺、不洁饮食	小肠、结肠	手术病理	未鉴定	①②	死亡
中国，2021[15]	51	女	ALL/强化诱导期	糖尿病	小肠、肺	病理＋培养＋PCR	灰色小克银汉霉	①③/②/⑤	死亡
美国，2021[16]	39	女	ALL/UCBT 后	GVHD、铁过载	小肠、胃、肝	手术病理	根霉属	①⑥	死亡
沙特，2021[17]	11	女	ALL/诱导期	高血糖、环境污染	肺、口腔、肝、脾等	临床诊断	未鉴定	②⑤	死亡
沙特，2021[17]	12	女	ALL/诱导期	环境污染	胃、肠、内脏	手术病理	未鉴定	①②⑤⑨	死亡
沙特，2021[17]	11	女	AML/复发化学治疗期	环境污染	结直肠、肝、脾等	肝活检病理＋培养	毛霉属	④	死亡
美国，2021[18]	36	男	AML/诱导期	粒缺	盲肠、腹壁、腹腔	手术病理＋培养	小孢根霉	①②⑨	存活
伊朗，2022[19]	56	女	AML/诱导期	糖尿病	回盲部	手术病理	未鉴定	①⑦	死亡
比利时，2023[20]	37	男	MPAL/HSCT 后	GVHD、既往炎性肠病史	胃、肠、脾、肾上腺	手术病理＋PCR	未鉴定	①	死亡
阿曼苏丹国，2023[21]	17	女	AML/诱导期	白血病牙龈浸润	小肠、结肠、口腔	手术病理＋培养	根霉属	①②⑤⑦	存活
西班牙，2024[22]	54	女	AML/复发再诱导期	粒缺	小肠	手术病理	毛霉属	①②⑦	死亡
巴西，2024[23]	56	男	AML/诱导期	既往再障史	脾、胃、脑、肺	尸检病理	未鉴定	①②	死亡
日本，2024[24]	29	女	AML/二次复发后再诱导期	粒缺、auto-HSCT	小肠、回盲部、结肠	手术病理＋PCR	小孢根霉	①②	存活
哥伦比亚，2024[25]	48	男	AML/诱导期	粒缺、HIV 感染	小肠	手术病理	毛霉属	①③	死亡
中国，2025[8]	3.5	女	ALL/化学治疗期	骨髓抑制	阑尾、腹腔、腹壁	手术病理	未鉴定	①②	存活
沙特，2025[7]	19	男	ALL/延迟强化期	粒缺	回盲部	手术病理	毛霉属	①②⑤/①②⑥	存活
美国，2025[26]	19	女	ALL/延迟强化期	粒缺、脓毒性休克	小肠、结直肠	手术病理＋mNGS	少根根霉	①②⑥	存活

注：粒缺表示中性粒细胞缺乏；AML 表示急性髓系白血病；ALL 表示急性淋巴细胞白血病；MPAL 表示混合表型 AL；UCBT 表示脐带血移植；auto-HSCT 表示自体造血干细胞移植；PCR 表示聚合酶链反应；mNGS 表示宏基因组二代测序；HIV 表示人类免疫缺陷病毒。治疗方法：①手术；②两性霉素 B 脂质体；③两性霉素 B 去氧胆酸盐；④两性霉素 B 脂质体复合物；⑤泊沙康唑；⑥艾沙康唑；⑦卡泊芬净；⑧伏立康唑；⑨腹腔灌洗两性霉素 B 脂质体。

2.3 *传统药物预防* 毛霉常在预防性使用伏立康唑、氟康唑等传统抗真菌药物时发生突破性感染[31-32]。因毛霉对伏立康唑、氟康唑固有耐药，长期使用此类药物易引起菌群失调，导致毛霉感染风险增加。研究[31]数据显示，使用伏立康唑可使毛霉感染风险增加 2.95 倍，而氟康唑则使同类风险增加 2.98 倍[32]。此外，部分存在高危因素的 AL 患者，即使在预防性使用具有抗毛霉活性药物的情况下，仍发生了胃肠道毛霉病[14]。

2.4 *基础代谢紊乱* 糖尿病是毛霉病的经典危险因素，高血糖会抑制吞噬细胞的趋化与杀伤功能[33]。同时，化学治疗及移植后预防 GVHD 所使用的糖皮质激素亦为诱发感染的重要医源性因素。糖尿病小鼠中米根霉孢子壁蛋白 CotH3 的表达较正常组增高 20 倍，提示高血糖状态可直接增强真菌侵袭力。此外，酸中毒与酮症可导致血清铁离子浓度升高[34]，而过量的铁负荷已被证实与毛霉病受累程度相关[35]。

3 AL 合并胃肠毛霉病的发病机制

目前，AL 合并胃肠道毛霉病的发病机制尚不明确，基于现有证据推测可能涉及以下环节（见图 1）。胃肠毛霉病根据感染途径可分为原发性和继发性。原发性感染主要与摄入被霉菌孢子污染的食物或使用受污染的医疗器械有关；继发性感染通常源于播散性毛霉病，即其他部位原发灶中的真菌经血行播散至胃肠道[36]。AL 患者受疾病本身及化

学治疗影响，出现中性粒细胞、巨噬细胞等固有细胞数量减少和功能受损，导致机体无法有效吞噬和清除孢子[37-38]。同时，T 细胞功能受到抑制，细胞免疫应答下降，影响干扰素-γ(IFN-γ)、肿瘤坏死因子-α(TNF-α)等关键促炎细胞因子的分泌，进一步造成抗真菌监视功能缺失[39]。

成功定植的毛霉孢子转化为具有侵袭能力的菌丝，这一过程高度依赖局部微环境条件。部分 AL 患者因反复输血造成的高铁状态，为毛霉生长提供了充足营养条件。胃肠道是人体铁吸收的主要部位，阿糖胞苷、甲氨蝶呤等化学治疗药物可能造成胃肠道黏膜损伤及出血，使局部游离铁浓度增加，而毛霉可通过由铁还原酶 Fre、多铜氧化酶 Fet3、铁渗透酶 Ftr1 组成的高亲和力铁摄取系统高效利用胃肠道内的铁元素[40-41]。即使在低铁环境下，毛霉也能通过特有的异源性铁载体掠夺铁离子[42]。与此同时，抗菌药物的使用会扰乱胃肠道菌群平衡，减少有益菌对毛霉的拮抗作用[43]。此外，高血糖、酮症等代谢异常状态和局部有氧环境均可加速其从孢子萌发为致病的菌丝态[40]。该类菌丝形态特殊，可分泌多种蛋白酶和磷脂酶，降解黏膜基底膜成分。化学治疗引发的黏膜炎和溃疡，为毛霉菌丝的黏附和入侵提供了门户。最终毛霉通过特异的芽孢壁蛋白(CotH)与宿主内皮细胞表面受体葡萄糖调节蛋白 78(GRP78)结合，直接穿透胃肠道黏膜层、肌层，甚至侵袭血管，引发组织坏死与穿孔[34,44]。

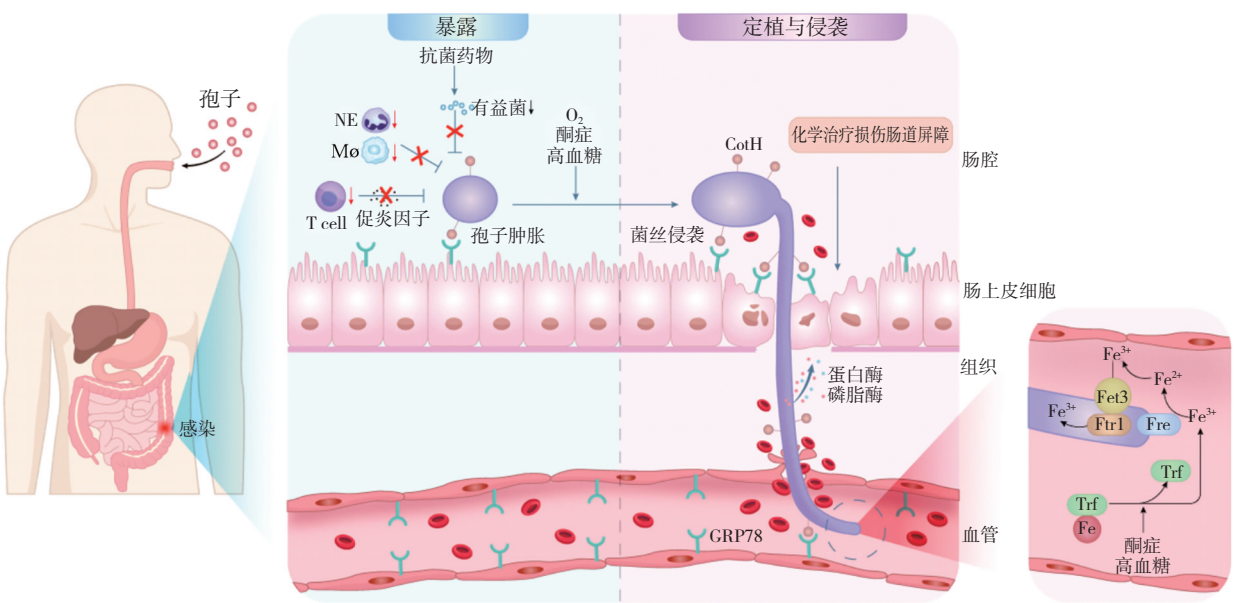

注：NE 表示中性粒细胞；Mø 表示巨噬细胞；T cell 表示 T 细胞；O_2 表示氧气；Trf 表示转铁蛋白；Fe 表示铁离子。

图 1　AL 合并胃肠毛霉病发病机制示意图

4　AL 合并胃肠毛霉病的诊断

4.1　传统方法

4.1.1　内镜检查　消化道内镜检查是获取组织病理学诊断的直接手段。胃肠毛霉病患者消化道内镜下可见出血、水肿、边界清晰的溃疡伴坏死，溃疡表面可覆盖黑色焦痂，黏附有绿色或灰白色渗出物，周围血管血栓形成[5-6,45]。然而，该检查在 AL 患者中的实际应用价值有限，主要因为内镜难以抵达小肠远端或结肠深部，或因并发的活动性出血遮蔽视野，导致镜下观察与取材困难而出现假阴性结果[16,46]。

4.1.2　病理学检查　组织病理学检查发现宽大且不规则、无隔或少分隔、呈近直角分支的毛霉菌丝是诊断的金标准[47]，标本可采用苏木精－伊红染色、六胺银染色或 PAS 染色。组织培养生长缓慢，阳性率不高[48]。术中冰冻切片能帮助尽早启动抗真菌治疗，并指导确定切缘，减少病灶残留。

4.2　影像学　腹部计算机断层扫描(CT)影像在胃部可见胃壁积气和强化减弱，小肠可见肠管扩张、肠壁增厚及强化异常，结肠则表现为肠壁增厚、界限消失或积气，这些表现均与毛霉菌丝血管侵袭导致的缺血、梗死相关[49]。

4.3　分子诊断技术　近年来应用的宏基因组二代

测序（metagenomic next-generation sequencing，mNGS）可直接从血液、组织液等标本中检测毛霉DNA。一项涵盖 50 例血液病合并毛霉病患者的多样本研究中，所有患者 mNGS 检测均呈阳性，不仅能将病原识别至种水平，还能同时检测出混合感染[10]。另一项纳入 95 例同类患者的研究[50]显示，mNGS 能将诊断中位时间提前 12 d（14 d VS 26 d）。尽管 mNGS 在诊断效能上优势显著，但因其成本较高，目前在临床应用仍受限制。

靶向毛霉特异性基因的定量聚合酶链反应（quantitative polymerase chain reaction，qPCR）同样表现出出色的诊断性能，其灵敏度为 90.4%（95%*CI*：83.2%～94.7%），特异度为 95.6%（95%*CI*：92.4%～97.6%）[51]。在 AL 患者胃肠毛霉病临床症状出现前 9 d，即可通过血标本 PCR 检出毛霉目 DNA[20]。欧洲一项大规模研究[52]发现，自 2015 年临床常规开展 PCR 检测以来，恶性血液肿瘤患者的病死率从 79%降至 60%，且超过半数诊断仅依靠 PCR 结果。凭借操作简便、高效省时及成本较低等优势，qPCR 更适用于高危人群的常规筛查。然而，该技术仍面临临床普及率不足、结果解读复杂及合并感染判断等挑战。为此，2025 年新开发的泛毛霉目多重靶向 PCR 技术在此基础上进一步优化，显著提升了检测的灵敏度、特异度及覆盖范围[53]。

5 AL 合并胃肠毛霉病的治疗

5.1 药物治疗

5.1.1 两性霉素 B 脂质制剂 两性霉素 B 脂质体是 AL 合并胃肠毛霉病的首选药物。欧洲医学真菌学联盟（ECMM）指南[54]推荐首日即给予 5～10 mg/(kg·d)静脉滴注，病情严重者直接用 10 mg/(kg·d)。次选两性霉素 B 脂质复合物，剂量为(5～7.5)mg/(kg·d)。国内共识[55]推荐此两药剂量均为 3～5 mg/(kg·d)，并提示国内外制剂存在差异，用药前需参照说明书。

两性霉素 B 普通制剂由于肾毒性较大、全身不良反应较多，仅推荐用于资源受限地区。值得关注的是，口服纳米两性霉素 B 脂质体（MAT2203）能在肠道内维持活性并黏附于肠道黏膜，提高病灶药物浓度且减少全身毒性，有望成为胃肠毛霉病治疗的更优选择[56-57]。

5.1.2 泊沙康唑 ECMM 指南[54]中等强度推荐泊沙康唑注射剂或泊沙康唑缓释片（即国内肠溶片）作为治疗毛霉病的一线药物，使用剂量为 300 mg qd（首日负荷剂量 300 mg q12h），亦可用于挽救治疗和序贯治疗。对于复杂难治性毛霉病，可考虑与两性霉素 B 脂质体联合使用[54]。泊沙康唑与两性霉素 B 及脂质制剂联合使用可协同杀菌，序贯疗法可显著降低毛霉病病死率，联合方案能进一步实现生存获益[58]。在剂型选择上，缓释片因生物利用度更高，其治疗效果优于混悬液。治疗期间应常规监测血药浓度，推荐目标谷浓度＞1.0 mg/L[59]。泊沙康唑与经细胞色素 P450 3A4 酶（CYP3A4）代谢的药物同时使用会显著升高此类药物的血药浓度，因此 AL 患者在使用环孢素、柔红霉素、硫唑嘌呤、长春新碱等药物时应注意调整剂量，避免用药风险。

5.1.3 艾沙康唑 艾沙康唑是新一代三唑类抗真菌药，是难治性毛霉病的挽救治疗药物之一，用药剂量为 200 mg qd（前 48 h 负荷剂量 200 mg tid）[54]。其生物利用度高，无需监测血药浓度，对肝肾功能不全者友好，对 CYP3A4 酶的抑制作用较弱，与化学治疗药联用时无需调整剂量，更适合 AL 患者[60]。对于复发性胃肠毛霉病，可考虑两性霉素 B 脂质体联合艾沙康唑治疗。病例报道[61]显示，1 例复发患者经手术清创并采用联合疗法治疗，治疗成功后序贯予以艾沙康唑预防，随访 6 个月无复发。与泊沙康唑类似，艾沙康唑对毛霉的抗菌活性存在物种特异性，两者均对根霉属有明显抑制效果，而对毛霉属的活性则显著降低[60]。

5.2 手术治疗

指南[54]强烈建议，疑似毛霉病患者一旦具备手术条件，应尽早手术干预。尽管血液系统恶性肿瘤患者手术干预的病死率约为普通手术人群的 5 倍[62]，但毛霉侵袭血管的特性会导致血栓形成、组织坏死，阻碍抗真菌药物渗透至感染部位[63]，因此，手术清创仍是控制病情的关键措施。手术干预使此类人群获得明显生存受益[64]。多部位受累者需同期处理所有病灶，清创不彻底会直接导致治疗失败[16-17,22]。

5.3 抢先治疗

抢先治疗是指仅通过诊断性检测提示真菌感染时就开始使用抗真菌治疗[58]，此时患者处在亚临床感染阶段，尚无临床表现。通常真菌诊断性检测的依据是(1,3)-β-D-葡聚糖试验（G 试验）与半乳甘露聚糖抗原试验（GM 试验）、PCR 检测阳性或影像学 CT/磁共振成像异常[58]。G/GM 试验不适用于毛霉病的诊断[65]，影像学病灶的出现可能晚于病原体定植，相比之下，毛霉 qPCR 检测具

有早期、灵敏的优势。推荐有毛霉 qPCR 检测条件的医院对 AL 患者中侵袭性真菌感染高风险人群进行常规筛查，若检测阳性，立即开始抢先治疗。研究[66]显示，对粒细胞缺乏的 AL 患者进行每周两次血清毛霉 qPCR 筛查，可将毛霉感染患者 1 个月全因病死率由 51.5% 降至 31.7%。

5.4　*靶向治疗*　针对毛霉病病死率高及现有抗真菌药疗效不足的难题，Gu 等[67]在鼠抗 CotH3 单抗 C2 的基础上开发了人源化单克隆抗体 VX-01，为该病的免疫治疗带来重要突破。该抗体对毛霉 CotH3 蛋白的结合亲和力提升 10 倍，通过阻断 CotH3 与宿主 GRP78 结合防止血管侵袭，还可增强中性粒细胞的吞噬杀伤能力，发挥抗真菌作用。在粒细胞缺乏小鼠模型中，VX-01 虽无法作用于中性粒细胞，但仍能激活组织驻留巨噬细胞的吞噬功能。在模拟延迟治疗场景下，VX-01 单药或抗真菌药单药疗效有限，而 VX-01 与两性霉素 B 或泊沙康唑联用，能将小鼠生存率从 20% 提升至 70%，并显著降低组织真菌载量。

6　AL 合并胃肠毛霉病的预防

6.1　*切断传播途径*　切断传播途径可最大限度减少患者接触真菌孢子的风险。我国香港地区发生的由污染药品及即食食品引发的大规模胃肠毛霉病医院内暴发事件，与沙特阿拉伯因病房回风口污染、经空气传播导致的同类事件，均为重要警示[17,68]。这提示，在对 AL 患者进行管理时，除严格落实手卫生、食品卫生与无菌操作外，还应规范环境消毒流程，定期检修维护医疗设备与层流净化装置，并开展病房环境微生物监测。

6.2　*宿主管理*　宿主管理的核心在于规避高危因素，包括应用集落刺激因子以缩短中性粒细胞缺乏期，严格控制血糖，纠正酸中毒与铁过载，尽量减少侵入性操作，及时停用非必需的广谱抗菌药物以保护肠道微生态等。同时，应重视患者的营养支持。研究[68]表明，补充维生素 A、D 有助于维持黏膜屏障完整性，补充乳铁蛋白可通过铁剥夺机制发挥抗毛霉作用[69]。

6.3　*预防性药物治疗*　对于粒细胞缺乏或发生 GVHD 的高危患者，推荐采用泊沙康唑缓释片进行一级预防[54-55]，目标预防谷浓度＞0.7 mg/L[59]。既往有毛霉感染史的患者，再次化学治疗或行 HSCT 治疗期间，应选用既往治疗有效的药物开展二级预防[54-55]。预防用药疗程需持续至患者免疫抑制状态得到逆转[70]。

7　展望

目前临床对 AL 合并胃肠毛霉病的认知已逐步加深，分子诊断技术的快速发展为早期诊断提供了有力支撑，但尚缺乏成熟和标准化的血清学检测方法。治疗上，两性霉素 B 脂质体联合手术清创为一线方案；对两性霉素 B 脂质体不耐受或治疗无效者，可选用泊沙康唑或艾沙康唑；靶向免疫治疗则具备成为新型治疗手段的潜力。鉴于胃肠毛霉病诊断困难、病死率高的临床特点，临床工作中应重视危险因素管控与早期预防，强化早期识别能力，以优化治疗决策，改善 AL 合并胃肠毛霉病患者的预后。

作者贡献声明：邓郁都负责文献检索、论文撰写、绘制图表；万兆辉负责资料整理、绘制图表；陈思慧、刘芳负责文献检索、资料整理；文川负责研究设计、研究指导、论文修改；刘涛负责研究指导、论文修改、终审。

利益冲突：所有作者均声明不存在利益冲突。

[参 考 文 献]

[1] Bray F, Laversanne M, Sung H, et al. Global cancer statistics 2022: GLOBOCAN estimates of incidence and mortality worldwide for 36 cancers in 185 countries[J]. CA Cancer J Clin, 2024, 74(3): 229-263.

[2] Cui YR, Yan Y. The global burden of childhood and adolescent leukaemia and attributable risk factors: an analysis of the global burden of disease study 2019[J]. J Glob Health, 2024, 14: 04045.

[3] Alexander BD, Lamoth F, Heussel CP, et al. Guidance on imaging for invasive pulmonary *Aspergillosis* and mucormycosis: from the imaging working group for the revision and update of the consensus definitions of fungal disease from the EORTC/MSGERC[J]. Clin Infect Dis, 2021, 72(S2): S79-S88.

[4] Liang M, Xu J, Luo Y, et al. Epidemiology, pathogenesis, clinical characteristics, and treatment of mucormycosis: a review[J]. Ann Med, 2024, 56(1): 2396570.

[5] Henry B, Lefevre Utile A, Jaureguiberry S, et al. Gastrointestinal and intra-abdominal mucormycosis in non-haematological patients-a comprehensive review[J]. J Fungi (Basel), 2025, 11(4): 298.

[6] Addasi Y, Nguyen AH, Sabri A, et al. Gastrointestinal mucormycosis: a clinical review[J]. Gastroenterology Res, 2023, 16(5): 249-253.

[7] AlBassam HJ, Alanazi W, Al Rashid F, et al. Invasive gastrointestinal mucormycosis presenting as neutropenic enterocolitis: a case report[J]. Am J Case Rep, 2025, 26: e948878.

[8] Li CX, Luo YH, Wang YC, et al. Appendiceal perforation and abdominal wall infection caused by invasive mucormycosis in a child with acute leukemia[J]. Infect Drug Resist, 2025, 18: 495-498.

[9] Elitzur S, Arad-Cohen N, Barg A, et al. Mucormycosis in children with haematological malignancies is a salvageable disease: a report from the Israeli Study Group of Childhood Leukemia[J]. Br J Haematol, 2020, 189(2): 339-350.

[10] Suo T, Xu MM, Xu QX. Clinical characteristics and mortality of mucormycosis in hematological malignancies: a retrospective study in Eastern China[J]. Ann Clin Microbiol Antimicrob, 2024, 23(1): 82.

[11] Shen MX, Wang J, Lei MQ, et al. The outcome and the risk factors of mucormycosis among patients with hematological diseases: a systematic and meta-analysis[J]. Front Med (Lausanne), 2023, 10: 1268840.

[12] Son HJ, Song JS, Choi S, et al. Risk factors for mortality in patients with pulmonary mucormycosis[J]. Mycoses, 2020, 63(7): 729-736.

[13] Liu H, Xia JJ, Guan M. Detection and diagnostic process of liver abscess secondary to chemotherapy by mucor indicus in a patient with acute leukemic disease: case report[J]. BMC Infect Dis, 2025, 25(1): 859.

[14] Amanati A, Zekavat OR, Foroutan H, et al. Case reports of invasive mucormycosis associated neutropenic enterocolitis in leukemic children: diagnostic and treatment challenges and review of literature[J]. BMC Infect Dis, 2021, 21(1): 1268.

[15] Hu ZM, Wang LL, Zou L, et al. Coinfection pulmonary mucormycosis and *Aspergillosis* with disseminated mucormycosis involving gastrointestinalin in an acute B-lymphoblastic leukemia patient[J]. Braz J Microbiol, 2021, 52(4): 2063-2068.

[16] Ibrahim U, Mehta S, Ward S, et al. Gastric and small bowel perforations secondary to mucormycosis and graft versus host disease in an allogeneic transplant host[J]. Hematol Transfus Cell Ther, 2021, 43(4): 507-511.

[17] Saleem AIH, Alsaedi A, Alharbi M, et al. Mucormycosis in pediatric oncology patients: a hospital outbreak investigation report[J]. Infect Prev Pract, 2021, 3(4): 100189.

[18] Trybula M, Wang DP, Baumann L, et al. *Rhizopus microsporus* typhlitis in a patient with acute myelogenous leukemia [J]. Clin Case Rep, 2021, 9(6): e04290.

[19] Eslamian M, Rabiee Rad M, Ghasempour Dabaghi G, et al. Cecum necrosis with terminal ileum perforation due to invasive fungal infection in a patient with diabetes mellitus and acute myeloid leukemia: a case report[J]. Arch Clin Infect Dis, 2022, 17(2): e121127.

[20] Aerts R, De Vlieger G, Debaveye Y, et al. Mucorales PCR in blood as an early marker of invasive gastrointestinal mucormycosis might decrease the delay in treatment: a case report[J]. Med Mycol Case Rep, 2023, 39: 8-12.

[21] Al-Busaidi T, Al-Bulushi F, Al-Zadjali A, et al. Overcoming the odds: successful treatment of disseminated mucormycosis with gastrointestinal and jaw involvement in a patient with acute myeloid leukemia[J]. Case Rep Infect Dis, 2023, 2023: 5556540.

[22] López-Rojo I, Martin Illana E, Castella Bataller L, et al. Intestinal mucormycosis as a differential diagnosis of small bowel ischemia[J]. Rev Esp Enferm Dig, 2024, 116(10): 563-564.

[23] S da Silveira F, Foureaux Ribeiro RB, Branco Mendes Coutinho SL, et al. Mucormycosis causing splenic infarction, gastric fistula, and brain abscess in a patient with acute myeloid leukemia: a case report[J]. Case Rep Infect Dis, 2024, 2024: 4079965.

[24] Orihara Y, Kurahashi S, Kamei K, et al. Surgical treatment of appendiceal mucormycosis in an immunocompromised patient: a case report[J]. Surg Case Rep, 2024, 10(1): 159.

[25] Grajales-Urrego DM, Mantilla-Sylvain F, Rolon-Cadena MC, et al. Venous intestinal ischemia of fungal origin as a cause of intestinal obstruction in immunocompromised patients: case report and literature review[J]. Gut Pathog, 2024, 16(1): 66.

[26] Valdin H, Condon K, Dietrich M, et al. Successful medical management of gastrointestinal invasive mucormycosis with associated bowel perforation in an adolescent patient with pre-B cell acute lymphoblastic leukemia[J]. Pediatr Blood Cancer, 2025, 72(9): e31874.

[27] Cui Y, Zhao R, Mi RH, et al. Hematological diseases-related mucormycosis: a retrospective single center study[J]. PLoS Negl Trop Dis, 2025, 19(9): e0013531.

[28] Mir SL, Ahmed S, Ghanghro L, et al. Mucormycosis infection in hematopoietic stem cell transplant patients: a serious threat[J]. Ann Med Surg (Lond), 2022, 82: 104353.

[29] Ogawa L, Multani A, Beaird OE, et al. Risk factors and outcomes of mucorales infection in a modern cohort of solid organ transplant, hematopoietic cell transplant, and chimeric antigen receptor t-cell therapy recipients[J]. Transplant Proc, 2024, 56(7): 1683-1690.

[30] Song ZQ, Wang Y, Liu P, et al. Gastrointestinal infections and gastrointestinal haemorrhage are underestimated but serious adverse events in chimeric antigen receptor T-cell recipients: a real-world study[J]. Cancer Gene Ther, 2024, 31(5): 710-720.

[31] Boutin CA, Durocher F, Beauchemin S, et al. Breakthrough invasive fungal infections in patients with high-risk hematological disorders receiving voriconazole and posaconazole prophylaxis: a systematic review[J]. Clin Infect Dis, 2024, 79(1): 151-160.

[32] Zhang T, Bai J, Huang MX, et al. Posaconazole and fluconazole prophylaxis during induction therapy for pediatric acute lymphoblastic leukemia[J]. J Microbiol Immunol Infect, 2021, 54(6): 1139-1146.

[33] Franklin A, Wurster S, Axell-House DB, et al. Impact of hyperglycemia and diabetes mellitus on breakthrough mucormycosis outcomes in patients with hematologic malignancies-complex and intriguing associations[J]. J Fungi (Basel), 2022, 9(1): 45.

[34] Seifi Z, Shokohi T, Shafiee M, et al. The expression of fungal CotH, human glucose-regulated protein 78 (GRP78), and predicted miRNAs in macrophages and diabetic mice infected with *Rhizopus oryzae*[J]. Microbiol Spectr, 2025, 13(7): e0285224.

[35] Nayaka Basavanthappa P, Narayana Murthy C, Nandyal SS, et al. Effect of high serum ferritin on extent of involvement of COVID-19 associated mucormycosis[J]. Indian J Otolaryngol Head Neck Surg, 2024, 76(2): 1857-1861.

[36] Shankaralingappa S. Unsuspected invasive gastrointestinal mucormycosis masquerading as inflammatory bowel disease: a pathologist's perspective[J]. Indian J Pathol Microbiol, 2019, 62(2): 332-334.

[37] Alonso MF, Bain JM, Erwig LP, et al. Fungal spore swelling and germination are restricted by the macrophage phagolysosome[J]. Fungal Biol, 2023, 127(9): 1291-1297.

[38] Nicolás FE, Murcia L, Navarro E, et al. Mucorales species and macrophages[J]. J Fungi (Basel), 2020, 6(2): 94.

[39] Sharma J, Mudalagiriyappa S, Nanjappa SG. T cell responses to control fungal infection in an immunological memory lens[J]. Front Immunol, 2022, 13: 905867.

[40] Lax C, Nicolás FE, Navarro E, et al. Molecular mechanisms that govern infection and antifungal resistance in Mucorales[J]. Microbiol Mol Biol Rev, 2024, 88(1): e0018822.

[41] Stanford FA, Voigt K. Iron assimilation during emerging infections caused by opportunistic fungi with emphasis on mucorales and the development of antifungal resistance[J]. Genes (Basel), 2020, 11(11): 1296.

[42] Patiño-Medina JA, Alejandre-Castañeda V, Valle-Maldonado MI, et al. Blood serum stimulates the virulence potential of mucorales through enhancement in mitochondrial oxidative metabolism and rhizoferrin production[J]. J Fungi (Basel), 2023, 9(12): 1127.

[43] Cong L, Chen CQ, Mao SS, et al. Intestinal bacteria-a powerful weapon for fungal infections treatment[J]. Front Cell Infect Microbiol, 2023, 13: 1187831.

[44] Szebenyi C, Gu YY, Gebremariam T, et al. *cotH* genes are necessary for normal spore formation and virulence in mucor lusitanicus[J]. mBio, 2023, 14(1): e0338622.

[45] Bhowmik S, Jadav D, Aggarwal D, et al. Gastric mucormycosis[J]. Autops Case Rep, 2023, 13: e2023421.

[46] Bauschert L, Sermet K, Fréalle E, et al. A case of subacute bowel obstruction revealing slowly-evolutive gastro-intestinal mucormycosis following allogeneic hematopoietic cell transplantation[J]. J Mycol Med, 2022, 32(4): 101312.

[47] Coste A, Conrad A, Porcher R, et al. Improving diagnosis of pulmonary mucormycosis: leads from a contemporary national study of 114 cases[J]. Chest, 2023, 164(5): 1097-1107.

[48] Baker J, Denning DW. The SSS revolution in fungal diagnostics: speed, simplicity and sensitivity[J]. Br Med Bull, 2023, 147(1): 62-78.

[49] Ghuman SS, Sindhu P, Buxi TBS, et al. CT appearance of gastrointestinal tract mucormycosis[J]. Abdom Radiol (NY), 2021, 46(5): 1837-1845.

[50] Wang JR, Liu L, Li J, et al. Clinical characteristics, prognosis factors and metagenomic next-generation sequencing diagnosis of mucormycosis in patients with hematologic diseases[J]. Mycopathologia, 2024, 189(4): 71.

[51] Brown L, Tschiderer L, Alanio A, et al. The diagnosis of mucormycosis by PCR in patients at risk: a systematic review and meta-analysis[J]. EClinicalMedicine, 2025, 81: 103115.

[52] Gouzien L, Che D, Cassaing S, et al. Epidemiology and prognostic factors of mucormycosis in France (2012-2022): a cross-sectional study nested in a prospective surveillance programme[J]. Lancet Reg Health Eur, 2024, 45: 101010.

[53] Tang HM, Chen SCA, Basile K, et al. Development and evaluation of a pan-*Mucorales* real-time PCR and a multiplex real-time PCR for detection and identification of *Rhizopus arrhizus*, *Rhizopus microsporus*, and *Mucor* spp. in clinical specimens[J]. J Clin Microbiol, 2025, 63(6): e0193724.

[54] Cornely OA, Alastruey-Izquierdo A, Arenz D, et al. Global guideline for the diagnosis and management of mucormycosis: an initiative of the European Confederation of Medical Mycology in cooperation with the Mycoses Study Group Education and Research Consortium[J]. Lancet Infect Dis, 2019, 19(12): e405-e421.

[55] 中国医药教育协会真菌病专业委员会, 中国毛霉病专家共识工作组. 中国毛霉病临床诊疗专家共识(2022)[J]. 中华内科杂志, 2023, 62(6): 597-605.
Medical Mycology Society of Chinese Medicine and Education Association, Chinese Mucormycosis Expert Consensus Group. Expert consensus on diagnosis and management of mucormycosis in China[J]. Chinese Journal of Internal Medicine, 2023, 62(6): 597-605.

[56] Gu YY, Gebremariam T, Alkhazraji S, et al. Efficacy of an oral lipid nanocrystal formulation of amphotericin B (MAT2203) in the neutropenic mouse model of pulmonary mucormycosis[J]. Antimicrob Agents Chemother, 2024, 68(6): e0154023.

[57] Dalton LM, Kauffman CA, Miceli MH. Oral lipid nanocrystal amphotericin B (MAT2203) for the treatment of invasive fungal infections[J]. Open Forum Infect Dis, 2024, 11(7): ofae346.

[58] Sigera LSM, Denning DW. A systematic review of the therapeutic outcome of mucormycosis[J]. Open Forum Infect Dis,

2024，11(1)：ofad704.

[59] 泊沙康唑临床应用专家组. 泊沙康唑临床应用专家共识(2022版)[J]. 中华临床感染病杂志，2022，15(5)：321－332.
Working Group of Expert Consensus on Clinical Use of Posaconazole. Expert consensus on clinical use of posaconazole (2022 edition)[J]. Chinese Journal of Clinical Infectious Diseases，2022，15(5)：321－332.

[60] Lewis JS 2nd，Wiederhold NP，Hakki M，et al. New perspectives on antimicrobial agents：isavuconazole[J]. Antimicrob Agents Chemother，2022，66(9)：e0017722.

[61] Zhong B，Amundsen T，Farmer C. Invasive gastrointestinal mucormycosis[J]. ACG Case Rep J，2023，10(9)：e01161.

[62] Forrester JD，Syed M，Tennakoon L，et al. Mortality after general surgery among hospitalized patients with hematologic malignancy[J]. J Surg Res，2020，256：502－511.

[63] Shariati A，Moradabadi A，Chegini Z，et al. An overview of the management of the most important invasive fungal infections in patients with blood malignancies[J]. Infect Drug Resist，2020，13：2329－2354.

[64] Claustre J，Larcher R，Jouve T，et al. Mucormycosis in intensive care unit：surgery is a major prognostic factor in patients with hematological malignancy[J]. Ann Intensive Care，2020，10(1)：74.

[65] Safiia J，Díaz MA，Alshaker H，et al. Recent advances in diagnostic approaches for mucormycosis[J]. J Fungi (Basel)，2024，10(10)：727.

[66] Bellanger AP，Gbaguidi-Haore H，Berceanu A，et al. Use of the mucorales qPCR on blood to screen high-risk hematology patients is associated with better survival[J]. Med Mycol，2024，62(4)：myae030.

[67] Gu YY，Singh S，Alqarihi A，et al. A humanized antibody against mucormycosis targets angioinvasion and augments the host immune response[J]. Sci Transl Med，2025，17(789)：eads7369.

[68] Cheng VCC，Chan JFW，Ngan AHY，et al. Outbreak of intestinal infection due to *Rhizopus microsporus*[J]. J Clin Microbiol，2009，47(9)：2834－2843.

[69] Pandit S，Singh A，Singh J，et al. Synergistic action of lactoferrin and its derived functional fragments as a promising therapeutic agent in combating mucormycosis[J]. Future Microbiol，2024，19(10)：857－866.

[70] Portillo V，Neofytos D. Duration of antifungal treatment in mold infection：when is enough? [J]. Curr Opin Infect Dis，2023，36(6)：443－449.

（本文编辑：翟若南）

本文引用格式：邓郁都，万兆辉，陈思惠，等. 急性白血病合并胃肠毛霉病诊治进展[J]. 中国感染控制杂志，2026，25(7)：1100－1108. DOI：10.12138/j.issn.1671－9638.20263139.

Cite this article as：DENG Yudu，WAN Zhaohui，CHEN Sihui，et al. Advances in the diagnosis and treatment of acute leukemia complicated with gastrointestinal mucormycosis[J]. Chin J Infect Control，2026，25(7)：1100－1108. DOI：10.12138/j.issn.1671－9638.20263139.