DOI:10.12138/j.issn.1671－9638.20263272

·病例报告·

支气管肺泡灌洗并宏基因组二代测序确诊肺炭疽 1 例

于艳艳[1]，王停停[2]，肖纪涛[3]
（聊城市第二人民医院　1. 检验科；2. 重症医学科；3. 影像科，山东 临清　252600）

[摘　要]　炭疽是由炭疽芽孢杆菌感染引起的一种人畜共患疾病，其中肺炭疽病情凶险，病死率高。宏基因组二代测序（mNGS）作为一种新兴的病原学诊断技术，具有可检测标本类型多样、覆盖病原体种类广、检测周期短等优势。本文报告 1 例经支气管镜肺泡灌洗液标本 mNGS 检测确诊为肺炭疽并成功治愈的病例。患者从事带皮羊毛梳理工作 20 余年，因胸闷、气短伴低热 3 d 入院，胸部 CT 示右肺肿瘤可能、双侧肺炎。入院后第 3 天患者呼吸困难加重，转入重症监护病房，鉴于病情进展迅速、经验性抗感染治疗效果欠佳，行支气管肺泡灌洗并送检 mNGS，最终确诊为肺炭疽。结合文献复习及肺炭疽的临床特点，本病例提示 mNGS 在复杂感染及传染病早期诊断中具有重要价值，有助于促进临床及时开展针对性治疗。

[关　键　词]　肺炭疽；宏基因组二代测序；支气管肺泡灌洗液；病原学诊断
[中图分类号]　R517.2

Pulmonary anthrax diagnosed by bronchoalveolar lavage and metagenomic next-generation sequencing: a case report

YU Yanyan[1], *WANG Tingting*[2], *XIAO Jitao*[3] (1. *Department of Laboratory Medicine*; 2. *Department of Critical Care Medicine*; 3. *Department of Radiology*, *Liaocheng Second People's Hospital*, *Linqing* 252600, *China*)

[**Abstract**]　Anthrax is a zoonotic disease caused by infection with *Bacillus anthracis*. Pulmonary anthrax is the most lethal form, with a mortality of over 85%. As an emerging pathogen diagnostic technique, metagenomic next-generation sequencing (mNGS) has the advantages of detecting a wide range of specimens, covering a broad range of pathogen types, and having a short detection cycle. This paper reports a successfully treated patient who was diagnosed with pulmonary anthrax by mNGS testing of bronchoalveolar lavage fluid specimens. The patient, who had been engaged in processing raw wool for more than 20 years, was admitted to the hospital due to chest tightness, shortness of breath, and low fever for 3 days. Chest CT showed a possible tumor in the right lung and bilateral pneumonia. On the third day after admission, the patient's breathing difficulty worsened and he was transferred to the intensive care unit. Considering the rapid progression of the condition and the unsatisfactory effect of empirical anti-infective treatment, mNGS testing of bronchoalveolar lavage fluid was performed, confirming the diagnosis of pulmonary anthrax. Combined with literature review and the clinical characteristics of pulmonary anthrax, this case suggests that mNGS has important value in the early diagnosis of complex infections and infectious diseases, which helps to facilitate timely targeted treatment in clinical practice.

[**Key words**]　pulmonary anthrax; metagenomic next-generation sequencing; bronchoalveolar lavage; pathogenic diagnosis

肺炭疽是由炭疽芽孢杆菌感染引起的一种病死率极高的急性传染病，病死率可达 85%。该病发病

[收稿日期]　2025－12－04
[作者简介]　于艳艳（1987－），女（汉族），山东省夏津县人，主管技师，主要从事检验医学研究。
[通信作者]　肖纪涛　　E-mail：15865751226@163.com

隐匿，起病后病情进展迅速，且早期诊断缺乏可靠的实验室依据，常规检验指标及影像学表现缺乏特异性，临床易导致误诊，从而使患者错失最佳干预时机[1]。宏基因组二代测序（metagenomic next-generation sequencing，mNGS）作为一种新兴的病原学诊断技术，具有检测标本类型多样、覆盖病原体种类全，检测周期短等优势，在复杂感染的病因学诊断中发挥着日益重要的作用[2]。本文报告 1 例经 mNGS 确诊的肺炭疽病例，旨在阐明 mNGS 在复杂感染及传染病早期诊断中的价值，以促进临床尽早开展针对性治疗。

1 病例资料

患者，女，50 岁，既往体健，从事带皮羊毛梳理工作 20 余年。因“胸闷、气短伴低热 3 d”于 2024 年 6 月 10 日入院。入院时无咳嗽、咳痰、胸痛及咯血。胸部 CT 示右肺占位并肺炎、双侧胸腔积液，考虑右侧肺癌并阻塞性肺炎可能（见图 1A），遂收入某院胸外科。

入院后给予头孢曲松联合左氧氟沙星抗感染治疗，并行右侧胸腔置管引流术。实验室检查示：C 反应蛋白（CRP）132.84 mg/L，D-二聚体 10.75 mg/L，新型冠状病毒 IgG 抗体弱阳性；肿瘤标志物癌胚抗原（CEA）、神经元特异性烯醇化酶（NSE）、非小细胞肺癌相关抗原均未见异常。胸腔积液检查示：李凡他试验阳性，白细胞计数 546×10^6/L，蛋白 45.6 g/L，乳酸脱氢酶（LDH）246 U/L，葡萄糖 6.52 mmol/L，胆固醇 2.62 mmol/L，抗酸杆菌染色阴性。入院第 3 天，患者脉氧饱和度（SpO_2）降至 85%，血气分析示动脉氧分压（PaO_2）为 54 mmHg。经多学科会诊（MDT）后考虑为肺部肿瘤合并重症感染，遂转入重症监护病房（ICU）行对症支持治疗并完善相关实验室检查。鉴于入院后病情进展迅速且经验性抗感染治疗效果欠佳，于当日行支气管肺泡灌洗，灌洗液送检 mNGS。常规病原学检测结果均为阴性，包括涂片革兰染色、肺炎链球菌抗原检测、真菌免疫荧光染色、呼吸道病原体多重聚合酶链反应（PCR）检测（八项）、甲型及乙型流行性感冒病毒核酸检测、真菌核酸检测，以及支气管肺泡灌洗液培养及药敏试验。mNGS 检测标本为支气管肺泡灌洗液 5 mL，同步进行 DNA + RNA 病原微生物检测。送检约 48 h 后 mNGS 检出炭疽芽孢杆菌、人鼻病毒 A，未检出真菌、寄生虫、分枝杆菌、支原体及衣原体等特殊病原体。其中，炭疽芽孢杆菌检出序列数为 72，相对丰度为 51.43%；人鼻病毒 A 检出序列数为 2，相对丰度为 66.67%。据此明确为：肺炭疽，呼吸衰竭。确诊后，所有近距离操作的医务人员立即启动三级防护，患者转至负压病房单人隔离。治疗方面，予以生命支持治疗，去甲肾上腺素升压抗休克，美罗培南联合克林霉素及莫西沙星抗感染治疗（疗效良好），并输注血浆及白蛋白，联合利尿剂及小剂量糖皮质激素，同时辅以其他对症支持治疗。同期，疾病预防控制中心对患者工作场所采集的标本进行 PCR 检测，结果证实为肺炭疽芽孢杆菌。随后对患者居住地、工作场所、其他工作人员、就诊陪护人员及院内路线接触人员和相关环境开展流行病学调查与处置，后续未再发现新增肺炭疽病例。入院第 26 天（即 ICU 治疗第 23 天），患者连续两次痰 PCR 检测结果均为阴性，复查胸部 CT 示右肺感染性病变较前明显吸收，胸腔积液消失。经多学科综合评估，患者符合出院标准，由 ICU 直接出院。出院后，该院遵循《炭疽预防控制技术指南（2021 年版）》对患者所在区域进行全面消杀及环境检测，结果达到环境卫生要求。出院后规律随访，至出院后约 6 个月时，胸部 CT 示肺内病灶完全吸收（见图 1B）。随访期间患者未再出现胸闷、发热等症状。

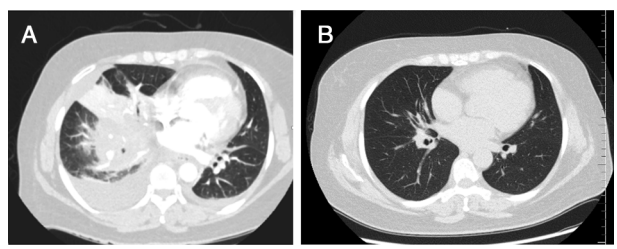

注：A 为入院时右肺占位并肺炎，双侧胸腔积液；B 为出院 6 个月后病变完全吸收。

图 1 患者胸部 CT 影像学检查结果

Figure 1 Chest CT imaging results of patient

2 讨论

国内肺炭疽病例报道少见，治愈病例尤为罕见[3]。本例患者初诊时曾被考虑为右侧肺癌合并感染及呼吸衰竭，其临床症状及影像学表现与两者鉴别困难。追问职业史，患者长期从事带皮羊毛清洗梳理工作，存在经呼吸道吸入炭疽杆菌芽孢的明确暴露途径。炭疽杆菌芽孢可长期存在于动物皮毛表面乃至金属表面，潜伏期较长，最长可达近 10 年，不

易被常规预防措施阻断[4]。肺炭疽发病初期临床症状缺乏特异性，极易误诊，一旦继发呼吸衰竭及感染性休克，病死率极高。因此，早期诊断与及时治疗是提高肺炭疽患者生存率的关键。mNGS 技术具有检测准确性高、诊断速度快等优势，已成为疑难及罕见病原体感染的有效诊断工具，为急危重症患者的针对性治疗争取了宝贵时间[5]。

本例患者 mNGS 提示炭疽芽孢杆菌感染，检出序列数为 72，对于高传染性、高致病性病原体的早期诊断与临床决策仍具有重要的参考价值，后续上级疾病预防控制机构多次复核检测结果亦证实了该诊断的准确性。因此，在临床遇到难治性或病因不明的感染性疾病时，可将 mNGS 作为炭疽病原学筛查的辅助诊断手段之一。传统细菌培养法存在阳性率偏低，易受多重因素影响等局限。标本采集与运输环节、培养基质量、储存条件等均可导致假阴性结果，加之培养周期较长，常延误针对性治疗的启动。相比之下，mNGS 作为一种新兴的病原学诊断技术，可适用于支气管肺泡灌洗液、组织液等多种临床标本类型，且能够在 48 h 甚至更短时间内全面检出标本中可能存在的各类病原体[6]。本例中，mNGS 检出了常规细菌培养未能检出的炭疽芽孢杆菌，充分体现了该技术在敏感性和特异性方面相较于传统微生物检测方法的显著优势。

综上所述，支气管肺泡灌洗液 mNGS 检测可实现肺炭疽的早期诊断，为临床及时救治、改善患者预后争取了宝贵时间，是明确复杂感染性疾病病原体的有效手段之一。

作者贡献声明：肖纪涛确定病例选题与影像资料的选取，于艳艳负责文献查阅、临床资料收集与论文的撰写与修改，王停停参与论文的内容审核与修改。

利益冲突：所有作者均声明不存在利益冲突。

[参 考 文 献]

[1] 刘瑜珊，丁向春，鲁晓擘，等. 炭疽诊疗新进展[J]. 中华传染病杂志，2023，41(9)：619－622.
Liu YS, Ding XC, Lu XB, et al. New advances in the diagnosis and treatment of anthrax[J]. Chinese Journal of Infectious Diseases, 2023, 41(9): 619－622.

[2] 中华医学会检验医学分会临床微生物学组，中华医学会微生物学与免疫学分会临床微生物学组，中国医疗保健国际交流促进会临床微生物与感染分会. 宏基因组高通量测序技术应用于感染性疾病病原检测中国专家共识[J]. 中华检验医学杂志，2021，44(2)：107－120.
Clinical Microbiology Group of Chinese Society of Laboratory Medicine, Clinical Microbiology Group of Chinese Society of Microbiology and Immunology, Society of Clinical Microbiology and Infection of China International Exchange and Promotion Association for Medical and Healthcare. Chinese expert consensus on metagenomics next-generation sequencing application on pathogen detection of infectious diseases[J]. Chinese Journal of Laboratory Medicine, 2021, 44(2): 107－120.

[3] 郭文斌，王停停，宋子坤，等. 职业性肺炭疽 1 例[J]. 中华劳动卫生职业病杂志，2025，43(9)：705－707.
Guo WB, Wang TT, Song ZK, et al. One case of occupational pulmonary anthrax[J]. Chinese Journal of Industrial Hygiene and Occupational Diseases, 2025, 43(9): 705－707.

[4] Subedi D, Pantha S, Jyoti S, et al. Anthrax in humans, animals, and the environment and the one health strategies for anthrax control[J]. Pathogens, 2024, 13(9): 773.

[5] Ji YQ, Gu J, Xiao S, et al. Prognostic value of nanopore sequencing-based metagenomics next-generation sequencing in clinical infectious cases: a retrospective observational study [J]. Diagn Microbiol Infect Dis, 2026, 114(1): 117092.

[6] Boodman C, Cimen C, Gupta N, et al. Culture-negative bacteria: a blind spot in bacterial pathogen prioritization[J]. Int J Infect Dis, 2025, 108237. doi: 10.1016/j.ijid.2025.108237.

（本文编辑：陈玉华）

本文引用格式：于艳艳，王停停，肖纪涛. 支气管肺泡灌洗并宏基因组二代测序确诊肺炭疽 1 例[J]. 中国感染控制杂志，2026，25(7)：1089－1091. DOI：10.12138/j.issn.1671－9638.20263272.

Cite this article as: YU Yanyan, WANG Tingting, XIAO Jitao. Pulmonary anthrax diagnosed by bronchoalveolar lavage and metagenomic next-generation sequencing: a case report[J]. Chin J Infect Control, 2026, 25(7): 1089－1091. DOI: 10.12138/j.issn.1671－9638.20263272.