DOI:10.12138/j.issn.1671－9638.20264324

·病例报告·

儿童重型广州管圆线虫脑膜炎 1 例

韦雪梅,杨晓祥,李　娟,陈瑜毅
(广西壮族自治区妇幼保健院,广西 南宁　530000)

[摘　要]　本文报告 1 例儿童重型广州管圆线虫脑膜炎病例。患儿以发热、呕吐为首发症状,外周血及脑脊液嗜酸性粒细胞计数升高,头颅磁共振成像(MRI)提示进展性脑炎改变,脑脊液宏基因组二代测序(mNGS)检出广州管圆线虫特异性序列。经多学科综合治疗后,患儿病情仍呈进行性恶化,最终死亡。因此,对于不明原因脑膜炎伴嗜酸性粒细胞增多的低龄儿童,临床应尽早考虑广州管圆线虫感染可能,并及时完善病原学相关检查。

[关　键　词]　广州管圆线虫;脑膜炎;重型;儿童;宏基因组二代测序
[中图分类号]　R725.3

A severe case of *Angiostrongylus cantonensis* meningitis in child

WEI Xuemei, YANG Xiaoxiang, LI Juan, CHEN Yuyi (The Maternal and Child Health Hospital of Guangxi Zhuang Autonomous Region, Nanning 530000, China)

[**Abstract**]　This paper reports a case of severe meningitis caused by *Angiostrongylus cantonensis* in a child. The child presented with fever and vomiting as initial symptoms, with elevated eosinophil counts in peripheral blood and cerebrospinal fluid. Head magnetic resonance imaging (MRI) revealed progressive encephalitis changes, and metagenomic next-generation sequencing (mNGS) of cerebrospinal fluid detected specific sequences of *Angiostrongylus cantonensis*. After multidisciplinary comprehensive treatment, the child's condition continued to deteriorate, ultimately leading to death. Therefore, for young children with meningitis complicated with elevated eosinophil counts of unknown cause, the possibility of *Angiostrongylus cantonensis* infection should be considered as early as possible in clinical practice, and relevant pathogen-related examinations should be performed promptly.

[**Key words**]　*Angiostrongylus cantonensis*; meningitis; severe type; child; metagenomic next-generation sequencing

广州管圆线虫(*Angiostrongylus cantonensis*,AC)脑膜炎是由幼虫侵入人体后移行至中枢神经系统所致的嗜酸性粒细胞增多性脑膜炎或脑炎[1]。其临床特征及影像学表现均缺乏特异性,鉴别难度大,易误诊。与成人感染广州管圆线虫病的表现不同,儿童感染该病的流行病学史更为隐匿,若未及时精准治疗,极易出现重症甚至死亡[2]。现报告广西壮族自治区妇幼保健院收治的 1 例重型 AC 脑膜炎患儿的诊疗情况,以期为该病的早期识别和重症救治提供依据。

1　病例资料

患儿,女,1 岁 5 个月,因"发热 1 周,呕吐、精神反应差 2 d"于 2021 年 8 月 15 日至该院就诊。入院前 1 周患儿出现发热,伴咳嗽、咳痰;入院前 2 d 患儿出现频繁呕吐,首次呈喷射状,后出现精神差。外院血常规示白细胞计数升高,治疗效果欠佳,遂转入该院。

入院体格检查,体温 38.5℃,嗜睡,被动体位;

[收稿日期]　2026－05－10
[基金项目]　广西儿科疾病临床医学研究中心(桂科 AD22035121);广西医疗卫生重点学科项目;广西壮族自治区卫生健康委自筹经费科研课题(Z－A20230356)
[作者简介]　韦雪梅(1989－),女(壮族),广西壮族自治区南宁市人,主治医师,主要从事儿童感染性疾病临床及相关研究。
[通信作者]　陈瑜毅　　E-mail:chenyuyi30@163.com

双侧眼球向右斜视，向上及向左活动受限。颈抵抗阳性，上肢肌张力增高，两侧巴氏征、查多克征及脑膜刺激征阳性。患儿常住城镇，近期无生食福寿螺、褐云玛瑙螺、淡水虾等暴露史。

入院后予低流量给氧及降颅压等处理，但病情仍持续加重，3 h 后转入该院重症监护室。遂予无创呼吸机辅助通气、抗感染等治疗。次日，患儿意识障碍加重，并逐渐进入昏迷状态。第 3 日，头颅磁共振成像（MRI）示双侧额顶叶及左侧海马异常信号，脑室系统扩张。第 4 日，患儿出现呼吸节律不齐及 CO_2 潴留，遂行气管插管并使用有创呼吸机辅助通气。见图 1。

实验室检查结果显示，外周血白细胞计数、嗜酸性粒细胞百分比（8.6%～14.9%）及 C 反应蛋白持续升高，并伴贫血、低蛋白血症及肝功能损伤；脑脊液白细胞计数及蛋白升高，糖及氯化物降低，单核细胞比率为 30%～76%，嗜酸性粒细胞比率为 70%；8 月 22 日脑脊液宏基因组二代测序（mNGS）检出 AC 序列 808 条，相对丰度为 94.1%。结合临床表现及脑脊液 mNGS 结果，诊断为重型 AC 脑膜炎，遂加用阿苯达唑驱虫及糖皮质激素抗炎治疗。

患儿仍持续发热、昏迷及呼吸困难，并相继出现阵发性心动过缓、多尿及严重电解质紊乱等。8 月 23 日胸片示两肺炎症并部分实变；8 月 27 日支气管镜示患儿气道黏膜充血，较多分泌物附着，部分呈树枝样塑型；8 月 29 日复查头颅 MRI 示双侧大脑半球及小脑半球广泛异常信号，较前明显进展。虽予支气管镜灌洗、抗利尿激素及纠正电解质紊乱等处理，患儿神经系统体征无改善，肺及颅内病变继续进展，出现多器官功能损伤，家属放弃抢救自动出院。随访获悉，患儿于返家途中死亡。

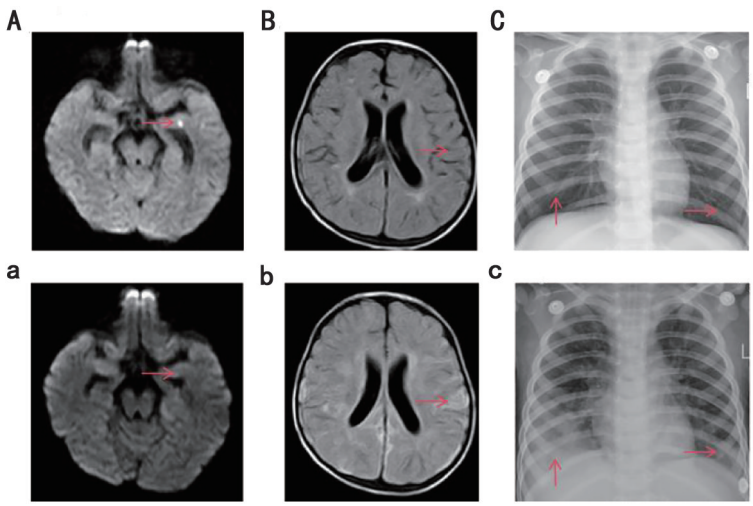

注：A、B 为患儿驱虫治疗前头部 MRI 影像，C 为患儿驱虫治疗前胸片。a、b 为患儿驱虫治疗后头部 MRI 影像，c 为患儿驱虫治疗后胸片。

图 1　患儿头颅 MRI 影像学及胸片图像

Figure 1　MRI and chest X-ray images of the child's head

2　讨论

国内已有儿童广州管圆线虫病中重型病例的相关报道，早期症状缺乏特异性，易误诊[2]，且常起病急、进展快、预后差[3]。本例患儿起病后，迅速出现脑膜炎症状及体征，初期按常规颅内感染治疗，但病情持续进展，直至脑脊液 mNGS 检出 AC 序列，结合嗜酸性粒细胞增多、常住疫区等，最终确诊。因此，嗜酸性粒细胞增多和脑脊液 mNGS 检测对于早期诊断具有重要价值[2,4]。

治疗上，应强调早期驱虫、糖皮质激素抗炎、降颅压及重要器官功能支持[3]。本例确诊后，虽采用上述综合治疗，但患儿已出现昏迷、呼吸衰竭、严重电解质紊乱，以及脑、肺影像学快速进展，疾病已进入重症阶段，最终预后不良。国内既往报道亦提示，低龄、昏迷及多器官功能损伤可能与不良预后相关[2]。

本病例虽无生食螺类、蛞蝓等病史，但低龄儿童暴露史常难以准确采集，尚不能排除户外活动后手卫生不足、接触被污染泥土或植物、误食污染食物等途径感染的可能。

综上所述，来自疫区的不明原因脑膜炎低龄儿童，即使缺乏明确生食史，若伴外周血或脑脊液嗜酸性粒细胞增多，应尽早行脑脊液 mNGS 检测，为早期诊断和及时干预提供依据。

作者贡献声明：韦雪梅负责数据处理、论文撰写；杨晓祥负责影像学图片收集及处理；李娟负责临床数据收集；陈瑜毅负责论文修改、论文审核与投稿管理。

利益冲突：所有作者均声明不存在利益冲突。

[参 考 文 献]

[1] 中华人民共和国卫生部. 广州管圆线虫病诊断标准：WS/T 321—2010[S]. 北京：中国标准出版社，2010.
Ministry of Health of the People's Republic of China. Diagnostic criteria for angiostrongyliasis cantonensis：WS/T 321－2010[S]. Beijing：Standards Press of China，2010.

[2] 刘世英，李旭芳，潘火云，等. 18 例儿童中重型广州管圆线虫病临床特点与治疗分析[J]. 热带病与寄生虫学，2025，23(2)：110－115.
Liu SY，Li XF，Pan HY，et al. Clinical pictures and treatment of moderate to severe pediatric angiostrongyliasis in 18 cases[J]. Journal of Tropical Diseases and Parasitology，2025，23(2)：110－115.

[3] Lombard F，Basset D，Cambonie G，et al. Pediatric angiostrongyliasis[J]. Med Sante Trop，2018，28(1)：76－81.

[4] 刘蕊蕊，黄栋，潘飞飞. 儿童广州管圆线虫致嗜酸性粒细胞性脑膜炎 1 例报告并文献复习[J]. 寄生虫与医学昆虫学报，2023，30(3)：175－179.
Liu RR，Huang D，Pan FF. A childhood eosinophilic meningitis case caused by *Angiostrongylus cantonensis* and review of literature[J]. Acta Parasitologica et Medica Entomologica Sinica，2023，30(3)：175－179.

（本文编辑：左双燕）

本文引用格式：韦雪梅，杨晓祥，李娟，等. 儿童重型广州管圆线虫脑膜炎 1 例[J]. 中国感染控制杂志，2026，25(7)：1086－1088. DOI：10.12138/j.issn.1671－9638.20264324.

Cite this article as：WEI Xuemei，YANG Xiaoxiang，LI Juan，et al. A severe case of *Angiostrongylus cantonensis* meningitis in child[J]. Chin J Infect Control，2026，25(7)：1086－1088. DOI：10.12138/j.issn.1671－9638.20264324.