DOI:10.12138/j.issn.1671－9638.20263386

·论著·

单侧椎间孔入路病灶清除术治疗胸腰椎椎间隙感染的疗效分析

朱竞辉[1,2],吴建煌[1,2],吴天定[1,2]

(1. 中南大学湘雅医院骨科脊柱外科,湖南 长沙 410008; 2. 中南大学湘雅医院骨关节与代谢医学中心,湖南 长沙 410008)

[摘 要] **目的** 探讨经单侧椎间孔入路行病灶清除、病椎单节段固定治疗胸腰椎椎间隙感染的临床疗效及安全性。**方法** 回顾性分析 2013 年 1 月—2022 年 1 月收治的 116 例胸腰椎椎间隙感染患者的临床资料。根据手术方式分为 A、B 两组,A 组(49 例)采用单侧椎间孔入路病灶清除联合病椎单节段固定术,B 组(67 例)采用后路全椎板切除病灶清除植骨融合内固定术。比较两组患者的临床及影像学结果。**结果** 两组患者在性别、年龄、身体质量指数(BMI)、累及节段及病原学构成方面差异均无统计学意义(均 $P>0.05$)。A 组患者手术时间、术中出血量、术后住院时间及住院费用均低于 B 组(均 $P<0.05$)。两组患者椎间融合时间比较,差异无统计学意义($P>0.05$)。重复测量方差分析显示,视觉模拟评分法(VAS)、日本骨科协会(JOA)和 Oswestry 功能障碍指数(ODI)评分均存在显著时间效应(均 $P<0.001$),提示两组患者术后疼痛及功能状态均较术前明显改善;三项评分的分组效应及分组×时间交互效应均无统计学意义(均 $P>0.05$),提示两组总体疗效及随时间变化趋势差异不明显。两组患者美国脊髓损伤协会(ASIA)分级及神经功能改善情况比较,差异均无统计学意义(均 $P>0.05$)。**结论** 对于符合手术适应证的胸腰椎椎间隙感染患者,经单侧椎间孔入路病灶清除联合病椎单节段固定术可获得与后路全椎板切除病灶清除植骨融合内固定术相近的临床疗效和安全性,同时具有手术时间短、术中出血量少、术后住院时间短及住院费用低等优势,可作为一种创伤较小的后路手术选择。

[关 键 词] 脊柱感染;椎间隙感染;清创术;胸腰椎;内固定

[中图分类号] R681.5+1

Efficacy of debridement via unilateral intervertebral foraminal approach in the treatment of thoracolumbar intervertebral infection

ZHU Jinghui[1,2], *WU Jianhuang*[1,2], *WU Tianding*[1,2] (1. *Department of Spine and Orthopaedics Surgery, Xiangya Hospital, Central South University, Changsha* 410008, *China*; 2. *The Bone and Joint Metabolism Medical Center, Xiangya Hospital, Central South University, Changsha* 410008, *China*)

[**Abstract**] **Objective** To evaluate the clinical efficacy and safety of debridement via unilateral intervertebral foraminal approach combined with single-segment fixation of the diseased spines in treating thoracolumbar intervertebral infection. **Methods** Clinical data of 116 patients who received treatment for thoracolumbar intervertebral infection from January 2013 to January 2022 were analyzed retrospectively. Patients were divided into two groups based on the surgical approach. Group A (n = 49) underwent debridement via unilateral intervertebral foraminal approach combined with single-segment fixation of the diseased vertebra, while group B (n = 67) underwent debridement via posterior total laminectomy and bone graft fusion combined with internal fixation. Clinical and imaging results of two groups of patients were compared. **Results** No significant differences were found between the two groups in sex, age, body mass index, affected segment, and pathogenic distribution (all $P>0.05$). Group A had shorter operative duration, less intraoperative blood loss, shorter postoperative hospital stay, and lower hospitalization costs than group B (all $P<0.05$). There was no statistically significant difference in intervertebral fusion time between the two groups of patients ($P>0.05$). Repeated-measures analysis of variance showed significant time effect for visual analogue scale (VAS), Japanese Orthopaedic Association (JOA) score, and Oswestry

[收稿日期] 2025－12－30

[基金项目] 国家重点研发计划项目(2019YFA0112104)

[作者简介] 朱竞辉(1996－),男(汉族),湖南省邵阳市人,博士研究生在读,主要从事脊柱感染性疾病的发病机制及手术治疗研究。

[通信作者] 吴天定 E-mail:tiandingwu@csu.edu.cn

disability index (ODI) (all $P<0.001$), indicating postoperative pain and functional status in both groups of patients improved markedly compared with preoperative status. The group effect and group × time interaction effect for these scores were not statistically significant (all $P>0.05$), suggesting the differences in overall efficacy and changing trend over time between the two groups were not significant. There was no statistically significant difference in American Spinal Injury Association (ASIA) grading and neurological function improvement between the two groups of patients (both $P>0.05$). **Conclusion** For patients with thoracolumbar intervertebral infection who meet the surgical indications, debridement via unilateral intervertebral foraminal approach combined with single-segment fixation of the diseased vertebra can achieve similar clinical efficacy and safety to debridement via posterior total laminectomy and bone graft fusion combined with internal fixation. At the same time, it has the advantages of shorter surgical duration, less intraoperative blood loss, shorter postoperative hospital stay, and lower hospitalization costs, and may serve as a less invasive posterior surgical approach.

[**Key words**] spinal infection; intervertebral infection; debridement; thoracolumbar spine; internal fixation

脊柱感染性疾病(infectious diseases of the spine, IDS)是由不同病原微生物引起的脊柱椎体、椎间盘、附件、椎管或邻近椎旁组织的一系列感染性疾病,占全身骨骼肌肉系统感染的 2%～7%[1-2]。

大部分患者表现为腰背部或颈部疼痛,当病灶压迫脊髓神经时,可导致神经功能障碍。病原学诊断对治疗至关重要[3-4],大多数 IDS 患者可通过规范的非手术治疗治愈,但约 35%的患者需要手术治疗[5-6]。手术的目的是彻底清除感染病灶,恢复脊柱稳定性,并解除神经压迫。后路全椎板切除、病灶清除、植骨融合内固定术是目前推荐的手术方式之一[7]。该术式能有效暴露并清除病灶,并通过椎弓根螺钉系统和植骨重建脊柱稳定性。但手术过程需广泛剥离软组织,切除椎板和棘突,破坏了包括棘上韧带、棘间韧带、黄韧带在内的后方韧带复合体,手术创伤大[8]。为了在清除感染病灶、实现椎管减压的同时,最大限度地减少手术创伤并维持脊柱生物力学稳定性,团队对术式进行了改良。经单侧椎间孔入路病灶清除联合病椎单节段固定术创伤更小,能更多地保留脊柱附件结构,增加胸腰椎的稳定性。该术式多用于治疗腰椎退行性病变,而用于治疗胸腰椎椎间隙感染的报道较少。本研究旨在通过回顾性比较两种术式的安全性和有效性,评估该改良术式作为胸腰椎椎间隙感染替代治疗的可行性。

1　对象与方法

1.1　研究对象　回顾性收集 2013 年 1 月—2022 年 1 月中南大学湘雅医院收治的 227 例脊柱感染性疾病患者。根据纳入与排除标准进行筛选,排除 111 例,其中多节段感染 37 例,病灶广泛累及椎体前方结构或需行前路/多节段手术 45 例,合并其他影响功能评估的脊柱疾病 4 例,无法耐受手术或麻醉 1 例,急性期感染未控制 4 例,关键资料缺失或随访不足 3 年 20 例,最终纳入 116 例胸腰椎椎间隙感染患者。

本研究为回顾性研究,患者根据实际接受的手术方式分为 A、B 两组。术式选择由同一脊柱外科医疗组根据术前影像学表现、病灶范围、椎管受压程度、脓肿范围、脊柱稳定性及患者全身情况综合决定。A 组 49 例,接受经单侧椎间孔入路病灶清除联合病椎单节段固定术;B 组 67 例,接受后路全椎板切除病灶清除植骨融合内固定术。本研究方案经中南大学湘雅医院伦理委员会批准,伦理批准号为 2025030511。由于所有资料均来源于既往住院病历及随访资料,且在数据分析过程中对患者个人身份信息进行匿名化处理,经伦理委员会批准,患者知情同意予以豁免。

1.2　纳入与排除标准　纳入标准:(1)经组织病理学检查、组织学检测、细菌培养或第二代测序技术(next-generation sequencing, NGS)证实为脊柱感染的患者;(2)主要病变累及单一胸腰椎节段;(3)经保守治疗无效,或存在局部不稳定,或伴有明显神经压迫症状经综合评估需行后路手术治疗者;(4)临床及影像学关键资料完整,且随访时间至少 3 年。排除标准:(1)感染病灶累及多个脊柱节段,或广泛累及椎体前方结构(如巨大腰大肌脓肿),经评估需行前路或多节段手术者;(2)合并严重后凸畸形、脊柱肿瘤、严重创伤或其他可能影响术后功能评估的脊柱疾病;(3)合并严重骨质疏松、凝血功能障碍、重要脏器功能不全等经评估无法耐受手术或麻醉者;(4)急性期感染未控制,伴有难以纠正的脓毒症或全身中毒症状者;(5)随访期间因死亡、失访或其他原因导致临床或影像学关键数据缺失者。

1.3　诊断标准　通过临床症状、实验室检查和影像

学结果进行综合评估。临床症状包括腰痛、放射痛、感觉障碍和下肢运动障碍等，部分患者有发热、盗汗等全身中毒症状。实验室检查显示，白细胞计数（WBC）、红细胞沉降率（ESR）和 C 反应蛋白（CRP）水平升高。术前 X 线、计算机断层扫描（CT）或磁共振成像（MRI）等影像学检查可见椎体塌陷、椎间盘坏死、后凸畸形、椎旁脓肿和硬膜囊受压等表现[9]。

1.4　手术方法　两组患者手术均由同一医疗组的医生完成，使用相同的脊柱内植入物（The Legacy/Vertex 重建系统，Sofamor Danek，Medtronic，USA）。

1.4.1　A 组单侧椎间孔入路　患者取俯卧位，全身麻醉。在病变椎体中心做后正中切口，显露关节突外侧，置入椎弓根螺钉，预弯一侧钛棒临时固定。保留棘突，在病变较重或椎旁脓肿较大的一侧进行单侧局限性椎板切除，切除部分病变骨质和下方黄韧带，充分显露椎管。保护神经根和硬脊膜，切开椎间隙，清除髓核、脓液、坏死组织及硬化骨，直至骨面有新鲜血液渗出。将手术台向对侧倾斜 10°～20°，以利于彻底清除对侧病灶。反复冲洗后，植入大小合适的钛网，并联合自体或异体骨进行植骨融合。最后双侧安装钛棒最终固定，矫正可能存在的局部后凸畸形，放置引流管后缝合切口。见图 1。

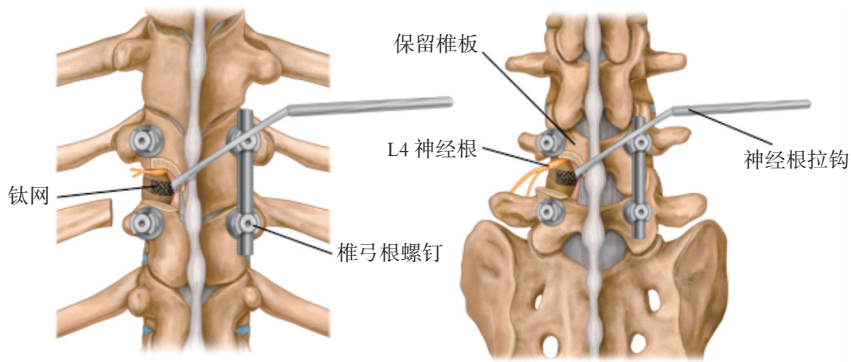

图 1　胸椎或腰椎椎间隙感染的单侧椎间孔入路清创示意图

Figure 1　Schematic diagram of debridement via unilateral intervertebral foraminal approach for thoracolumbar intervertebral infection

1.4.2　B 组后路全椎板切除入路　取后正中切口，骨膜下剥离显露双侧关节突和椎板，置入椎弓根螺钉并临时固定。切除棘突和双侧椎板，彻底清除和冲洗病灶。随后进行植骨、用钛棒内固定、放置引流管和缝合切口。除手术范围和技术与 A 组不同外，其余步骤相同。

1.5　术后处理　术后患者卧床休息，给予高蛋白、高热量饮食，积极纠正贫血和低蛋白血症。术后 24 h 引流量少于 20 mL 时拔除引流管。同时依据药物敏感试验结果使用敏感抗感染药物。术后 1 周，佩戴脊柱外固定支具下地逐步活动。定期影像学检查评估病灶吸收和椎间融合情况，直至椎间有明显骨痂形成后拆除外固定支具。

1.6　观察指标与随访　收集并记录两组患者的病原学、性别、年龄、手术时间、术中出血量、术后住院时间及住院费用。记录所有患者围手术期及随访期间的红细胞沉降率（ESR）、C 反应蛋白（CRP）水平。记录术前、术后 3 个月及末次随访时的视觉模拟评分法（VAS）评分、日本骨科协会（JOA）评分及 Oswestry 功能障碍指数（ODI）评分。通过美国脊髓损伤协会（ASIA）分级评估神经功能改善情况。通过 CT 检查评估骨融合情况并记录融合时间。

1.7　样本量说明　由于本研究为单中心回顾性队列研究，样本量未进行前瞻性估算，而是由研究期间符合纳入与排除标准的连续病例数确定。基于现有样本量，在双侧检验 $\alpha=0.05$、检验效能为 80%的条件下，本研究可检测两组间约 0.53 个标准差及以上的中等效应量差异。现有样本量对于手术时间、术中出血量、术后住院时间及住院费用等差异较大的指标具有一定检验效能；但对于 VAS、JOA、ODI 评分、炎症指标及椎间融合时间等差异较小的结局指标，统计效能仍有限，相关阴性结果需谨慎解释。

1.8　统计学方法　应用 SPSS 26.0 软件进行统计分析。符合正态分布的计量资料以均数 ± 标准差表示，两组间单一时间点资料比较采用独立样本 t 检验；不符合正态分布的计量资料以中位数（四分位数）表示，组间比较采用 *Mann-Whitney U* 检验。分类变量采用 χ^2 检验或 *Fisher* 确切概率法。VAS、JOA 和 ODI 评分为重复测量资料，采用重复测量方差分析进行比较，其中分组作为组间因素，时间作为组内因素，分析分组效

应、时间效应及分组×时间交互效应；若不满足球形性假设，则采用 *Greenhouse-Geisser* 法校正。ASIA 分级采用 *Wilcoxon* 符号秩检验。$P \leqslant 0.05$ 为差异有统计学意义。

2　结果

2.1　一般资料　116 例患者平均年龄 53.0 岁，其中男性 69 例(59.5%)，女性 47 例(40.5%)。A 组 49 例患者中，男性 31 例(63.3%)，女性 18 例(36.7%)，平均年龄(51.8±10.2)岁，平均身体质量指数(BMI)为(24.1±2.5)kg/m^2；B 组 67 例患者中，男性 38 例(56.7%)，女性 29 例(43.3%)，平均年龄(53.9±9.5)岁，平均 BMI 为(23.4±2.6) kg/m^2。在感染节段分布方面，116 例单节段感染患者的病灶广泛分布于胸椎(T1～T12)至腰椎(L1～L5)各节段，总体呈现腰椎多于胸椎、下位节段高发的特征。其中，胸椎共 45 例(38.8%)，腰椎共 71 例(61.2%)。具体节段分布显示，腰椎 L5 节段病例数最多，共 19 例，其次为 L3 节段(16 例)和 L4 节段(15 例)；L2 节段 10 例，L1 节段 11 例。胸椎中，T12 节段最为多见，共 7 例，其次为 T4、T9 及 T11 节段各 5 例。上胸椎发病率相对较低，T1 3 例，T3 2 例，T2 仅 1 例。其余胸椎分布为：T6 2 例，T10 3 例，T5、T7、T8 各 4 例。在病因构成方面，116 例患者中化脓性感染 44 例(37.9%)，结核性感染 67 例(57.8%)，布鲁氏菌感染 3 例(2.6%)，真菌感染 2 例(1.7%)。两组患者在性别、年龄、BMI、累及节段及病原学构成方面，差异均无统计学意义(均 $P>0.05$)。见表 1。

表 1　两组患者临床资料比较

Table 1　Comparison of clinical data between two groups of patients

临床资料	A 组 ($n=49$)	B 组 ($n=67$)	χ^2/t	P
性别[男，例(%)]	31(63.3)	38(56.7)	0.50	0.478
年龄(岁)	51.8±10.2	53.9±9.5	−1.14	0.241
BMI($\overline{x}\pm s$，kg/m^2)	24.1±2.5	23.4±2.6	1.394	0.166
主要累及节段[例(%)]			0.16	0.984
中上胸椎(T1～T8)	10(20.4)	15(22.4)		
下胸椎(T9～T12)	8(16.3)	12(17.9)		
上腰椎(L1、L2)	9(18.4)	12(17.9)		
下腰椎(L3～L5)	22(44.9)	28(41.8)		
病原学因素[例(%)]			0.44	0.936
化脓性致病菌	20(40.9)	24(35.8)		
结核分枝杆菌	27(55.1)	40(59.7)		
布鲁氏菌	1(2.0)	2(3.0)		
真菌	1(2.0)	1(1.5)		

2.2　手术及住院随访情况比较　A 组患者平均手术时间、术中出血量、术后住院时间和住院费用均优于 B 组(均 $P<0.01$)。所有患者均完成至少 3 年随访，A 组随访时间为 43.0(39.0，47.0)个月，范围 36～56 个月；B 组随访时间为 43.0(39.0，49.0)个月，范围为 36～58 个月。两组患者的随访时间比较，差异无统计学意义($P>0.05$)。两组患者术后椎间融合时间比较，差异无统计学意义($P>0.05$)。见表 2。

表 2　两组患者手术情况及随访资料比较

Table 2　Comparison of surgical conditions and follow-up data between two groups of patients

指标	A 组 ($n=49$)	B 组 ($n=67$)	t/Z	P
手术时间($\overline{x}\pm s$，min)	160.8±19.1	191.8±20.4	−8.30	<0.001
出血量($\overline{x}\pm s$，mL)	436.1±83.7	566.6±87.1	−8.10	<0.001
术后住院时间($\overline{x}\pm s$，d)	7.9±1.0	10.0±1.7	−8.33	<0.001
住院费用($\overline{x}\pm s$，千元)	73.7±5.0	84.2±7.1	−8.86	<0.001
随访时间[$M(P_{25}，P_{75})$，个月]	43.0(39.0，47.0)	43.0(39.0，49.0)	−0.55	0.583
椎间融合时间($\overline{x}\pm s$，个月)	7.6±2.1	8.1±1.8	−1.38	0.171

2.3　随访结果比较　VAS、JOA、ODI 评分重复测量方差分析结果显示，VAS、JOA 和 ODI 评分均存在显著时间效应（均 $P<0.001$），提示两组患者术后疼痛程度、神经功能及生活功能均较术前明显改善。VAS、JOA 和 ODI 评分的分组效应差异均无统计学意义（均 $P>0.05$），分组×时间交互效应亦无统计学意义（均 $P>0.05$），提示两组患者总体疗效及随时间变化趋势差异不明显。见表 3。

表 3　两组患者 VAS、JOA、ODI 评分改善情况重复测量分析结果

Table 3　Results of repeated-measures analysis on the improvement of VAS, JOA, and ODI in two groups of patients

指标	分组效应	时间效应	分组×时间交互效应
VAS	$F=0.67$，$P=0.414$	$F=3\,124.32$，$P<0.001$	$F=0.74$，$P=0.427$
JOA	$F=0.32$，$P=0.575$	$F=479.23$，$P<0.001$	$F=1.11$，$P=0.316$
ODI	$F=0.31$，$P=0.578$	$F=1\,667.53$，$P<0.001$	$F=0.89$，$P=0.402$

术前及末次随访时，两组患者 ASIA 分级改善情况差异均无统计学意义（均 $P>0.05$）。在神经功能总体改善方面，A 组 49 例患者中，43 例（87.8%）获得改善；B 组 67 例患者中，57 例（85.1%）获得改善。两组患者神经功能总体改善情况比较，差异无统计学意义（$P>0.05$）。见表 4。胸椎和腰椎感染典型病例手术前后 CT/MRI 检查结果分别见图 2、3。

表 4　两组患者 ASIA 分级改善情况[例(%)]

Table 4　Improvement of ASIA grading in two groups of patients (No. of cases [%])

指标	A 组（$n=49$）	B 组（$n=67$）	U/χ^2	P
术前 ASIA 分级			1 579	0.685
A 级	0(0)	0(0)		
B 级	3(6.1)	4(6.0)		
C 级	10(20.4)	13(19.4)		
D 级	32(65.3)	42(62.7)		
E 级	4(8.2)	8(11.9)		
末次 ASIA 分级			1 586.5	0.666
A 级	0(0)	0(0)		
B 级	0(0)	0(0)		
C 级	5(10.2)	5(7.5)		
D 级	6(12.2)	8(11.9)		
E 级	38(77.6)	54(80.6)		
神经功能总体改善情况			0.170	0.679
改善	43(87.8)	57(85.1)		
未改善	6(12.2)	10(14.9)		

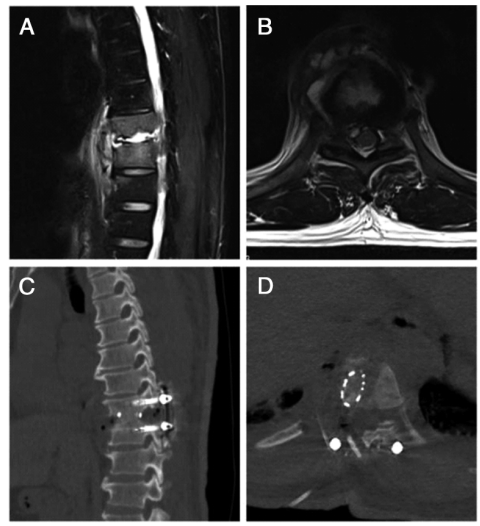

注：A、B 为术前 MRI 图像，显示椎体右侧、椎前及椎管内存在感染病灶，脊髓稍受压；C、D 为术后 CT 图像，显示右侧手术入路椎间融合良好。

图 2　1 例 T9/10 病变单侧椎间孔入路病灶清除术患者手术前后 CT/MRI 检查结果

Figure 2　Preoperative and postoperative CT/MRI images of a patient undergoing T9/10 lesion debridement via unilateral intervertebral foraminal approach

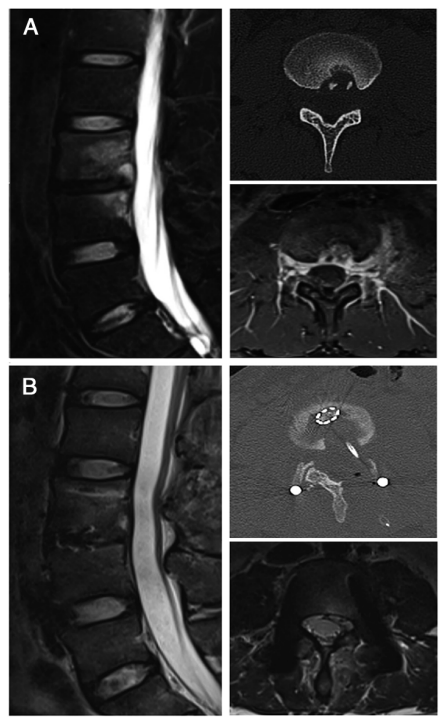

注：A 为术前感染病灶；B 为术后，MRI 图像显示病灶完全清除，CT 图像显示左侧手术入路仅切除左侧部分椎板，保留了对侧椎板、棘突及小关节。

图 3　1 例 L3/4 病变单侧椎间孔入路病灶清除术患者手术前后 CT/MRI 检查结果

Figure 3　Preoperative and postoperative CT/MRI images of a patient undergoing L3/4 lesion debridement via unilateral intervertebral foraminal approach

2.4　并发症　两组各有 1 例患者出现术后肺炎，经治疗后均痊愈。A 组 1 例患者出现切口延迟愈合，经积极处理后未发展为切口感染。B 组 1 例患者在术后第 6 天发生深静脉血栓，经血管外科治疗后痊愈。除此之外，无其他并发症发生。

3　讨论

对于需要手术干预的胸腰椎椎间隙感染，手术治疗可以尽可能彻底地清除感染病灶并恢复脊柱稳定性[10]。后路全椎板切除术虽可充分清除病灶并实现减压，但其对脊柱后方肌肉和韧带复合体的广泛损伤，可能导致术后脊柱不稳和慢性疼痛等问题[11]。因此，如何在保证病灶清除和椎管减压的同时，最大限度地减轻手术损伤、维持脊柱的生物力学稳定性，是临床上需要重点关注的问题[12]。

与传统的后路全椎板切除术相比，经单侧椎间孔入路行单侧局限性椎板切除、病灶清除及椎间植骨内固定的手术方式仅需切除一侧的部分椎板，保留了棘突、棘间韧带、部分黄韧带及小关节的功能，从而更好地保护了脊柱的后方结构[8, 13]。本研究结果显示，A 组患者在手术时间、术中出血量、术后住院时间和住院费用方面均优于 B 组，这与手术范围缩小和不必要的操作减少有关。两组患者均在随访期间实现了骨性融合，且融合时间比较，差异无统计学意义，未出现因病灶清除不彻底而导致内植物不融合的情况。重复测量方差分析显示，VAS、JOA 和 ODI 评分均存在显著的时间效应，提示两组患者术后疼痛、神经功能及生活功能均较术前明显改善；而分组效应及分组×时间交互效应均无统计学意义，提示两组患者在总体疗效及随时间变化趋势方面差异不明显。结合至少 3 年的随访结果，经单侧椎间孔入路病灶清除联合病椎单节段固定术在符合适应证患者中可获得与传统后路全椎板切除术相近的中远期临床效果。

在治疗胸腰椎椎间隙感染时，病灶清除比椎管减压更为重要[14]。局限性椎板切除术虽然会缩小手术视野和操作范围，但通过术中将手术台向对侧倾斜 10°～20°等技巧，可以在一定程度上扩展操作者的视野和范围，有助于清除对侧病灶。局限性椎板切除术可以实现充分的病灶清除。需要明确的是，病灶清除是一个相对概念，目的是破坏感染源的生存环境，清除坏死组织，在药物、营养等辅助治疗的支持下，最大限度地清除残留病原体，从而达到治愈病灶的目的[15-16]。因此，不应过度追求完全清除病灶，而应在该问题上做出适度权衡。

尽管该术式在临床应用中取得了满意的疗效，但其局限性仍需引起术者的重视。首先，该入路对病灶位置具有一定选择性，主要适用于感染局限于单一脊柱节段，且脓肿未广泛累及椎体前方的病例。若感染伴有巨大的腰大肌脓肿或椎体前缘大范围破坏，则单侧入路往往难以实现彻底清创，可能需结合前路或其他联合入路手术。其次，椎管狭窄的严重程度也是影响术式选择的重要因素。对于合并严重椎管狭窄或存在广泛硬膜外脓肿压迫神经的患者，局限性的单侧椎板切除可能无法提供足够的减压空间与手术视野，此时传统的后路全椎板切除术在解除压迫方面更具优势。最后，虽然可通过倾斜手术台等技巧辅助清除对侧病灶，但相比于传统手术，其操作视野仍受到一定限制。对于病变极其广泛、需进行大范围植骨重建的复杂病例，该入路的操作难度和清创不彻底的风险会相应增加[17]。

本研究将临床应用范围的拓展与微创手术技巧相结合。传统后路全椎板切除术虽然显露充分，但对脊柱后方肌肉和韧带复合体的破坏广泛。本研究将单侧椎间孔入路引入胸腰椎椎间隙感染的治疗，打破了常规开放手术的思维定势。同时，本研究总结并验证了在局限性椎板切除术的前提下，通过将手术台向对侧倾斜等空间转换技巧，能够在单侧有限的解剖窗口内完成双侧彻底的病灶清除。这不仅丰富了脊柱感染的微创外科治疗策略，也为临床医生在平衡“彻底清创”与“保留后方结构”这一矛盾时，提供了一种安全且疗效良好的新选择。

综上所述，与后路全椎板切除病灶清除植骨融合内固定术相比，经单侧椎间孔入路病灶清除联合病椎单节段固定术在疼痛缓解、功能恢复、炎症控制、椎间融合及神经功能改善方面疗效相近，同时具有手术时间短、术中出血量少、术后恢复快及住院费用低等优势。该术式可作为符合适应证患者的一种创伤较小、恢复较快的后路手术方案。

作者贡献声明：朱竞辉负责数据采集、论文撰写与修改；吴建煌负责数据分析与论文设计；吴天定负责论文修改及指导。

利益冲突：所有作者均声明不存在利益冲突。

[参 考 文 献]

[1] Tsantes AG, Papadopoulos DV, Vrioni G, et al. Spinal infections: an update[J]. Microorganisms, 2020, 8(4): 476.

[2] 陈俊宝，罗翼，熊南均，等. 脊柱结核分枝杆菌感染早期椎体骨小梁微结构及骨密度变化的研究[J]. 中国感染控制杂志，2024，23(8)：1001－1006.
Chen JB, Luo Y, Xiong NJ, et al. Changes in the microstructure and bone mineral density of vertebral trabecular bone in the early stages of spinal *Mycobacterium tuberculosis* infection [J]. Chinese Journal of Infection Control, 2024, 23(8): 1001－1006.

[3] Huang HH, Shi JW, Zheng MH, et al. Pathogen detection in suspected spinal infection: metagenomic next-generation sequencing versus culture[J]. Eur Spine J, 2023, 32(12): 4220－4228.

[4] 周莹，胡小江，江仲景，等. 优化 T-SPOT. TB 在区分脊柱结核与其他脊柱感染中的诊断效能[J]. 中国感染控制杂志，2024，23(2)：148－154.
Zhou Y, Hu XJ, Jiang ZJ, et al. Diagnostic efficacy of optimized T-SPOT. TB in differentiating spinal tuberculosis from other spinal infection [J]. Chinese Journal of Infection Control, 2024, 23(2): 148－154.

[5] Lakhani DA, Deng F, Lin DDM. Infectious diseases of the brain and spine: parasitic and other atypical transmissible diseases[J]. Magn Reson Imaging Clin N Am, 2024, 32(2): 347－361.

[6] Wangaryattawanich P, Condos AM, Rath TJ. Bacterial and viral infectious disease of the spine[J]. Magn Reson Imaging Clin N Am, 2024, 32(2): 313－333.

[7] 王达义，温国宏，吴五洲，等. 椎间隙感染的诊断及手术指征[J]. 脊柱外科杂志，2009，7(2)：94－96.
Wang DY, Wen GH, Wu WZ, et al. Diagnosis and operation indications of intervertebral space infection [J]. Journal of Spinal Surgery, 2009, 7(2): 94－96.

[8] 任东林，陈德玉，谢宁，等. 小关节分级切除在经椎间孔入路椎间融合术的临床应用[J]. 脊柱外科杂志，2013，11(6)：344－347.
Ren DL, Chen DY, Xie N, et al. Clinical application of graded facetectomy in transforaminal lumbar interbody fusion [J]. Journal of Spinal Surgery, 2013, 11(6): 344－347.

[9] Laur O, Schonberger A, Gunio D, et al. Imaging assessment of spine infection[J]. Skeletal Radiol, 2024, 53(10): 2067－2079.

[10] Jutte PC, van Loenhout-Rooyackers JH. Routine surgery in addition to chemotherapy for treating spinal tuberculosis[J]. Cochrane Database Syst Rev, 2006(5): CD004532.

[11] Jiang LY, Sheng XL, Deng ZS, et al. A comparative study of one-stage posterior unilateral limited laminectomy *vs*. bilateral laminectomy debridement and bone grafting fusion combined with internal fixation for the treatment of aged patients with single-segment spinal tuberculosis [J]. BMC Musculoskelet Disord, 2022, 23(1): 619.

[12] Khanna K, Sabharwal S. Spinal tuberculosis: a comprehensive review for the modern spine surgeon[J]. Spine J, 2019, 19(11): 1858－1870.

[13] 陈宣煌，许卫红，胡建伟，等. 小切口椎旁肌间隙入路和传统开放式入路腰椎后路融合术的比较[J]. 脊柱外科杂志，2012，10(2)：101－104.
Chen XH, Xu WH, Hu JW, et al. Comparative analysis of lumbar posterior intervertebral fusion between minimally invasive Wiltse approach and traditional midline approach [J]. Journal of Spinal Surgery, 2012, 10(2): 101－104.

[14] Henry MW, Dowdell JE 3rd, Miller AO. Pyogenic vertebral osteomyelitis[J]. Infect Dis Clin North Am, 2025, 39(3): 419－435.

[15] Hohenberger C, Schmidt NO, Doenitz C, et al. Infectious spondylodiscitis of the lumbar spine: conservative antibiotic therapy *vs*. antibiotic therapy with surgery, and the time of surgery[J]. Neurol India, 2022, 70(1): 155－159.

[16] 郭超峰，张广，胡小江，等. 宏基因二代测序技术对脊柱感染的诊断效率及预后的影响[J]. 中南大学学报(医学版)，2022，47(7)：865－871.
Guo CF, Zhang G, Hu XJ, et al. Diagnostic efficiency of metagenomic next-generation sequencing on spinal infection and prognosis[J]. Journal of Central South University (Medical Science), 2022, 47(7): 865－871.

[17] Waheed G, Soliman MAR, Ali AM, et al. Spontaneous spondylodiscitis: review, incidence, management, and clinical outcome in 44 patients[J]. Neurosurg Focus, 2019, 46(1): E10.

（本文编辑：文细毛）

本文引用格式：朱竞辉，吴建煌，吴天定. 单侧椎间孔入路病灶清除术治疗胸腰椎椎间隙感染的疗效分析[J]. 中国感染控制杂志，2026，25(7)：1014－1020. DOI：10.12138/j.issn.1671－9638.20263386.

Cite this article as: ZHU Jinghui, WU Jianhuang, WU Tianding. Efficacy of debridement via unilateral intervertebral foraminal approach in the treatment of thoracolumbar intervertebral infection [J]. Chin J Infect Control, 2026, 25(7): 1014－1020. DOI: 10.12138/j.issn.1671－9638.20263386.