

DOI: 10. 12138/j. issn. 1671-9638. 20244712

· 论 著 ·

## 腰椎感染少见嗜沫凝聚杆菌——案例分析并文献复习

靳 情<sup>1</sup>, 严 威<sup>2</sup>, 丁志红<sup>1</sup>, 都 青<sup>1</sup>

(1. 襄阳市中医医院 襄阳市中医药研究所医学检验科, 湖北 襄阳 441000; 2. 湖北医药学院附属襄阳市第一人民医院输血科, 湖北 襄阳 441000)

**[摘 要]** 嗜沫凝聚杆菌是口咽部的正常菌群, 其在临床中引起腰椎感染较为少见, 嗜沫凝聚杆菌作为苛养菌, 培养要求高, 细菌培养及鉴定较困难, 易漏检。某院收治 1 例腰椎感染患者血培养检出此菌, 据检测结果调整抗菌药物治疗后, 患者抗感染治疗有效。该文以腰椎感染少见嗜沫凝聚杆菌病例进行病例报告并文献复习。

**[关 键 词]** 嗜沫凝聚杆菌; 腰椎感染; 血培养; 质谱检测

**[中图分类号]** R516

### Rare lumbar spine infection caused by *Aggregatibacter aphrophilus*: case analysis and literature review

JIN QING<sup>1</sup>, YAN Wei<sup>2</sup>, DING Zhi-hong<sup>1</sup>, DU Qing<sup>1</sup> (1. Department of Laboratory Medicine, Xiangyang Hospital of Traditional Chinese Medicine, Xiangyang Institute of Traditional Chinese Medicine, Xiangyang 441000, China; 2. Department of Blood Transfusion, Xiangyang No. 1 People's Hospital Affiliated to Hubei University of Medicine, Xiangyang 441000, China)

**[Abstract]** *Aggregatibacter aphrophilus* (*A. aphrophilus*) is a normal bacterial flora in the oropharynx, and rarely causes lumbar spine infection in clinical practice. As fastidious bacteria, *A. aphrophilus* has high nutritional requirements, thus is difficult to be cultured and identified, and prone to be missed in detection. *A. aphrophilus* was detected from the blood culture of a patient with lumbar spine infection in a hospital. The anti-infection treatment based on detection results for the patient was effective after adjusting antimicrobials. This paper reports a rare case of *A. aphrophilus* lumbar spine infection with literature reviews.

**[Key words]** *Aggregatibacter aphrophilus*; lumbar spine infection; blood culture; mass spectrometry detection

嗜沫凝聚杆菌为革兰阴性短小杆菌, 兼性厌氧菌, 有菌毛, 无动力、芽孢, 定植机体正常口腔组织, 在口腔侵入治疗、创伤或黏膜破损时, 凝聚杆菌会引起健康组织感染, 如心内膜炎、化脓性关节炎、骨骼组织感染等<sup>[1-4]</sup>。本文就某院收治的 1 例少见嗜沫凝聚杆菌(*Aggregatibacter aphrophilus*)引起的腰椎间盘突出症感染病例进行报告及文献复述。

### 1 病历资料

1.1 基本情况 刘某, 女性, 50 岁。因劳累后腰及

双下肢疼痛, 活动不适, 继而发展为双下肢麻痛, 活动受限, 休息后疼痛无明显缓解, 其间曾口服药物、理疗等, 效果不佳, 腰痛伴双下肢疼痛加重来院就诊。入院时患者出现寒战、高热。以“腰椎间盘突出症, 发热待查, 考虑感染”收治入院。

1.2 入院体格及实验室检查 入院后查体温 38.2℃, 脉搏 77 次/min, 呼吸 17 次/min, 血压 112/73 mmHg, 神清, 发育正常, 营养中等, 查体合作。白细胞计数(WBC)  $11.6 \times 10^9/L$  (正常值  $3.50 \sim 9.50 \times 10^9/L$ ), 血小板计数(PLT)  $74 \times 10^9/L$  (正常值  $125 \sim 350 \times 10^9/L$ ), 中性粒细胞百分比(N%)

[收稿日期] 2023-07-12

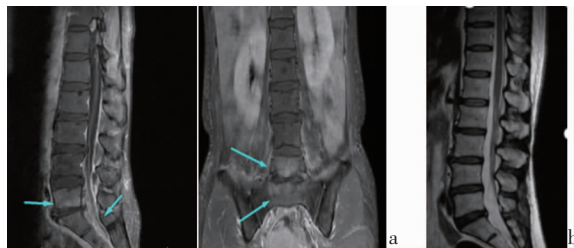[作者简介] 靳情(1985-), 女(汉族), 湖北省荆门市人, 主管技师, 主要从事临床微生物检验研究。

[通信作者] 丁志红 E-mail: 1059078116@qq.com

91.30% (正常值 40% ~ 75%), 淋巴细胞百分比 (L%) 4.80% (正常值 20% ~ 50%), 中性粒细胞绝对值 (N)  $10.65 \times 10^9/L$  (正常值  $1.8 \sim 6.3 \times 10^9/L$ ), C 反应蛋白 (CRP) 171.8 mg/L (正常值为 0 ~ 5 mg/L); 血清降钙素原 (PCT) 8.92 ng/mL (正常值 0.5 ng/mL)。生化指标: 丙氨酸转氨酶 (ALT) 30 U/L, 天冬氨酸转氨酶 (AST) 53 U/L (升高), 总蛋白 (TP) 62.7 g/L (下降), 清蛋白 (ALB) 34.5 g/L (下降), 谷氨酸 (GLU) 6.83 mmol/L (升高)。

1.3 影像学结果 磁共振 (MRI) 扫描: 腰椎 (L) 5/骶椎 (S) 1 异常改变, 不排除感染性病变, L3/4、L4/L5 椎间盘突出 (中央型), 腰椎退行性病变 (骨质增生、椎间盘变性、许莫氏结节)。MRI 增强: L5 椎体及 L4 ~ S2 水平椎管内异常强化, 结合临床考虑感染性病变, 建议治疗后复查。见图 1。

1.4 病原学鉴定 患者高热时, 采集双套血培养瓶, 报阳时间分别为 17 时 26 分 (左上肢需氧瓶)、16 时 6 分 (左上肢厌氧瓶)、17 时 46 分 (右上肢需氧瓶)、13 时 36 分 (右上肢厌氧瓶)。微生物工作人员



注: a 为治疗前; b 为治疗后。

图 1 嗜沫凝聚杆菌腰椎感染患者治疗前后 MRI 增强结果  
Figure 1 MRI enhancement results of patients with *A. aphrophilus* lumbar spine infection before and after treatment

将报阳血瓶分别转种至血平板、巧克力平板, 35℃, 5% ~ 10% CO<sub>2</sub> 孵育, 12 h 后平板上未见细菌生长, 因考虑患者各项指标均提示感染, 延长至 48 h 后, 见单个小、干燥、不溶血菌落生长, 涂片镜检为革兰阴性小杆菌, 氧化酶阴性, 初期细菌鉴定仪判读为肺炎克雷伯菌, 明显与菌落生长不相符, 后运用质谱检测系统, 报告结果嗜沫凝聚杆菌。见图 2。

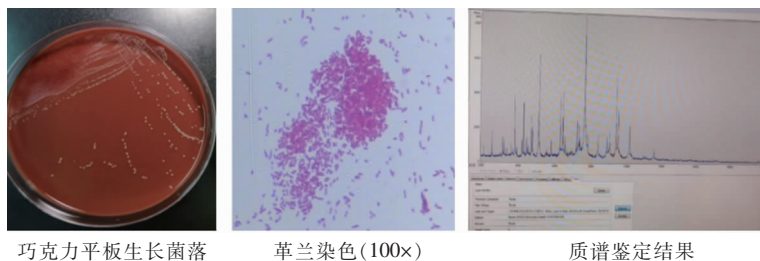


图 2 嗜沫凝聚杆菌腰椎感染患者血病原学检测结果

Figure 2 Blood pathogenic detection results of patients with *A. aphrophilus* lumbar spine infection

1.5 诊疗过程 患者因腰及双下肢疼痛, 在外院进行 CT 检查, 提示腰椎间盘突出症, 口服药物、理疗效果不佳, 转至该院就诊。患者就诊时, 出现寒战、高热, 炎性指标 PCT、CRP、N% 等显著上升, 体温最高 40.1℃, 以“腰椎间盘突出症, 发热待查, 考虑感染”收治入院, 在送检双套 4 瓶血培养后, 经验性使用头孢西丁 (FOX; 2 g, bid, 静脉滴注), 次日考虑到患者症状无明显缓解, 经验性增加左氧氟沙星 (LVX, 0.5 g, 每日一次); 3 d 后将 FOX 改为 2 g, q8h, 患者炎性指标仍明显升高, 并伴高热; 4 个血培养瓶均在 17 h 左右报阳, 经质谱鉴定结果报告“嗜沫凝聚杆菌”并推荐使用头孢曲松 (CRO)、环丙沙星 (CIP)、LVX, 经肺病科、重症监护病房 (ICU)、影像科及微生物室多学科医生会诊, 参照药敏试验结果调整用药方案, 将 FOX 改为 CRO (4 g, 每日一

次), 继续使用 LVX。于第 8 天患者发热较前好转, 炎性指标开始下降, 继续使用调整后的用药方案, 连续 3 日未再发热, 炎性指标明显好转, 说明抗感染治疗有效, 次日患者 CRP、PCT 下降至正常参考值范围, 体温也恢复正常 (36.8℃), 复查血培养阴性, 患者及家属要求出院, 继续原方案抗感染治疗, 做好回诊复查, 至痊愈。两周后复查, 各项指标正常。

## 2 文献复习

嗜沫凝聚杆菌是是 HACEK (*Haemophilus*, *Actinobacillus*, *Cardiobacterium*, *Eikenella*, *Kingella*) 家族的一员, 是一种较为少见的革兰阴性苛养菌, 其体积较小, 定植于正常人口腔组织内<sup>[4-5]</sup>, 可以引起机体不同部位的感染, 如髋关节、腰椎、心脏

和脑部等<sup>[6-8]</sup>,临床多有发热、疼痛、肿胀等急性炎症反应表现。肌肉骨骼系统部位的感染,主要因口腔侵入性操作和口腔脓肿感染,明确病原体后,可以使

用 CRO、CIP 等药物治疗,预后好。不同部位感染嗜沫凝聚杆菌的临床特点见表 1。

表 1 不同部位感染嗜沫凝聚杆菌的临床特点

Table 1 Clinical characteristics of *A. aphrophilus* infection at different sites

来源文献	性别	患者年龄(岁)	感染部位	基础疾病	临床症状	诊断	细菌鉴定方法	治疗方案	手术治疗	预后
Loh 等 <sup>[1]</sup>	女	62	骨髓	流行性感胃	疼痛,肿胀	胸锁化脓性关节炎和骨髓炎	16S PCR 测序	CRO(6 周)+庆大霉素(2 周)	否	好
蔡渊卿等 <sup>[2]</sup>	女	70	髌关节	拔牙,骨关节炎,髌关节置换术	髌关节肿胀,剧烈疼痛	人工关节感染	16S PCR 测序	美罗培南(2 周),阿莫西林/克拉维酸钾(4 周)	髌关节二期置换术	良好
Bernard 等 <sup>[3]</sup>	男	76	腰椎	牙周脓肿	发热	腰椎化脓性脊柱性炎和腰大肌脓肿	16S RNA 测序	CRO(2.0 g,q12h,6 周)	否	好
Pasqualini 等 <sup>[4]</sup>	女	76	颈椎间盘	拔牙	疼痛,发热	颈椎间盘炎	API 生化鉴定系统	亚胺培南/西司他丁	否	好
Houssiau 等 <sup>[5]</sup>	男	59	脊椎椎体	无	急性腰部疼痛,发热	脊柱骨髓炎	API 生化鉴定系统	氨苄西林(2.0 g,q6h,3 周)	否	好
林素香等 <sup>[6]</sup>	男	27	脑	先天性心脏病史	头痛,恶心,间断发热	脑脓肿(颅内多发)	质谱鉴定系统	利奈唑胺(600 mg,q12h)+美罗培南(2 000 mg,q8h)10 d	脑脓肿清除术	1 个月后复查脓肿消失
冷雪娇等 <sup>[7]</sup>	女	63	左胸	糖尿病、高血压	胸闷反复发热	左侧脓胸	质谱鉴定系统 16S RNA 测序	CRO(2.0 g,qd)+LVX(0.6 g,qd)2 周,术后使用 CIP(2 周)	胸腔镜引流	好
刘颖等 <sup>[8]</sup>	男	50	股骨骨髓	外伤	发热	股骨骨髓炎	质谱鉴定系统	哌拉西林/他唑巴坦(4.5 g,q8h,6 周),莫西沙星	引流,修复术	可自行活动

### 3 讨论

嗜沫凝聚杆菌可引起骨骼肌肉、心脏、脑部等不同部位感染,引发骨骼肌肉化脓性炎,心内膜炎,脑部脓肿等。其中,Brouqui 等<sup>[9]</sup>研究指出 50% 以上心内膜炎患者可感染此菌。因嗜沫凝聚杆菌存在健康人群正常口腔中,引起的肌肉骨骼系统感染,国内文献报道较少,加之此菌为苛养菌难培养,易漏检,且细菌生长较慢,容易被忽视。因而实际临床诊疗中寻找病原学依据尤为重要,此对从事微生物鉴定工作提出了更高要求。当然,随着实验室检测手段的不断更新与飞速发展,目前大多实验室能利用不同细菌蛋白质独特性,在基质辅助激光器的作用下产生离子信号,通过电脑计算转化成时间飞行质谱图<sup>[10]</sup>,从而准确判定细菌种类,不仅可以快速鉴定病原菌,避免临床经验性治疗效果不佳,还能减少可能出现的多重耐药菌,避免医院感染的发生。有条件的实验室还可利用宏基因组检测病原菌技术。

该研究中患者 50 岁,既往健康,主要表现为腰椎间盘突出及双下肢疼痛,活动受限,在当地医院治疗时,因单考虑腰椎间盘突出,仅运用常规理疗法未

得到明显改善,到该院就诊,问诊期间突发高热,无明显诱因,以腰椎间盘突出症,考虑感染入院治疗。但入院后患者炎性指标 WBC、CRP、PCT 等居高不下,体温 40.1℃,主治医生送检双套 4 瓶血培养后,依据影像学提示考虑腰椎感染。骨骼肌肉感染患者的病原菌多以金黄色葡萄球菌常见<sup>[11-12]</sup>,经验性使用 FOX 抗感染治疗,未得到明显缓解,上级医生调整用药剂量,经验性增加 LVX,等待血培养结果。血培养鉴定嗜沫凝聚杆菌后,因考虑到菌群分布,患者也无明显外伤,微生物人员、主管医生和患者三方反复多次沟通后,得知 2 周前做过口腔脓肿治疗,经开展多学科会诊,确定此菌为感染病原菌,推荐根据药敏结果调整用药方案,调整 FOX 为 CRO,联合 CIP 或 LVX。3 d 后患者 WBC、CRP、PCT 等炎性指标明显下降,体温也逐步恢复至正常范围,说明抗感染治疗有效。在治疗腰椎间盘突出症(lumbardisc herniation, LDH)患者时,需区分感染诱因,单纯 LDH 患者多因腰椎间纤维环退变或外伤,使髓核等椎间盘组织向后或后外方膨出,压迫脊神经根,诱发炎症,从而都伴有下腰痛,且好发于 30~55 岁人群<sup>[13-14]</sup>。而本研究中患者则是由少见菌引起的疼痛、肿胀。寻找致病微生物对临床抗感

染治疗十分关键。

综上所述,在无外伤或者存在骨骼肌肉相关感染的患者,临床需细致询问病史,在常规治疗无改善时,若患者存在口腔侵入诊疗史<sup>[15]</sup>,则应联系微生物实验室考虑是否存在嗜沫凝聚杆菌感染的可能,并延长培养时间。同时建议临床进行经验性用药前及时规范送检血培养等无菌部位标本,并联系微生物人员告知患者基本情况,提示试验人员根据病原菌的生长特点,优化培养方法,对报阳的血标本进行目标性监测,满足这类苛氧菌生长所需的条件,如转种血平板和巧克力平板,放置 5%~10% CO<sub>2</sub> 孵育箱,并延长培养时间,提高阳性检出率,为临床诊治感染性疾病,提供快速、正确的病原学结果,减轻患者身体和经济负担。

利益冲突:所有作者均声明不存在利益冲突。

#### [参 考 文 献]

- [1] Loh JK, O'Shea D, O'Connell K, et al. Sternoclavicular joint septic arthritis and osteomyelitis caused by *Aggregatibacter aphrophilus*[J]. QJM, 2014, 107(9): 751-754.
- [2] 蔡渊卿,方心俞,黄子达,等. 全髋关节置换术后罕见嗜沫凝聚杆菌感染——个案报告并文献复习[J]. 中国感染控制杂志, 2021, 20(3): 269-272.  
Cai YQ, Fang XY, Huang ZD, et al. Rare prosthetic hip joint infection caused by *Aggregatibacter aphrophilus* after total hip arthroplasty: a case report and literature review[J]. Chinese Journal of Infection Control, 2021, 20(3): 269-272.
- [3] Bernard F, Rossi P, Lagier JC, et al. Lumbar septic arthritis and psoas abscess due to *Aggregatibacter aphrophilus* [J]. BMJ Case Rep, 2011, 2011: ber0820103215.
- [4] Pasqualini L, Mencacci A, Scarponi AM, et al. Cervical spondylodiscitis with spinal epidural abscess caused by *Aggregatibacter aphrophilus*[J]. J Med Microbiol, 2008, 57(Pt 5): 652-655.
- [5] Houssiau FA, Huaux JP, De Deuxchaisnes CN. *Haemophilus aphrophilus*: a rare pathogen in vertebral osteomyelitis[J]. Ann Rheum Dis, 1987, 46(3): 248-250.
- [6] 林素香,田文芳,李正康. 嗜沫凝聚杆菌引起脑脓肿 1 例报道[J]. 检验医学, 2021, 36(11): 1198-1200.  
Lin SX, Tian WF, Li ZK, et al. A case report of brain abscess caused by *Aggregatibacter aphrophilus*[J]. Laboratory Medicine, 2021, 36(11): 1198-1200.
- [7] 冷雪娇,郭清风,于成勇,等. 嗜沫凝聚杆菌感染引起脓胸一例[J]. 中华传染病杂志, 2020, 38(3): 178-180.  
Leng XJ, Guo QF, Yu CY, et al. A case report of pyothorax caused by *Aggregatibacter aphrophilus* [J]. Chinese Journal

of Infectious Diseases, 2020, 38(3): 178-180.

- [8] 刘颖,吴俊,张伯松,等. 罕见混合细菌感染所致股骨慢性骨髓炎 1 例[J]. 检验医学, 2016, 31(2): 135-139.  
Liu Y, Wu J, Zhang BS, et al. One case with chronic osteomyelitis of femur infected by rare mixed bacteria[J]. Laboratory Medicine, 2016, 31(2): 135-139.
- [9] Brouqui P, Raoult D. Endocarditis due to rare and fastidious bacteria[J]. Clin Microbiol Rev, 2001, 14(1): 177-207.
- [10] 吕婕,闫文萍,牛莉莉. MALDI-TOF MS 技术在快速鉴定革兰阴性杆菌血流感染中的应用[J]. 实用检验医师杂志, 2022, 14(1): 59-62.  
Lyu J, Yan WP, Niu LL. Application of MALDI-TOF MS technology in rapid identification of Gram-negative bacilli bloodstream infection[J]. Chinese Journal of Clinical Pathologist, 2022, 14(1): 59-62.
- [11] 赵昀,周峰,肖勋刚,等. 湘南地区跟骨骨髓炎病因与多重耐药菌感染危险因素[J]. 中国感染控制杂志, 2022, 21(5): 476-482.  
Zhao Y, Zhou F, Xiao XG, et al. Etiology of calcaneal osteomyelitis and risk factors of multidrug-resistant organism infection in southern Hunan[J]. Chinese Journal of Infection Control, 2022, 21(5): 476-482.
- [12] Uskokovic V, Desai TA. Simultaneous bactericidal and osteogenic effect of nanoparticulate calcium phosphate powders loaded with clindamycin on osteoblasts infected with *Staphylococcus aureus*[J]. Mater Sci Eng C Mater Biol Appl, 2014, 37: 210-222.
- [13] 王国基,王国军,彭健民,等. 腰椎间盘突出症致病因素的流行病学研究[J]. 现代预防医学, 2009, 36(13): 2401-2403.  
Wang GJ, Wang GJ, Peng JM, et al. Epidemiological study on the pathogenic factors of lumbar disc herniation[J]. Modern Preventive Medicine, 2009, 36(13): 2401-2403.
- [14] 吴在德,吴肇汉. 外科学[M]. 7 版. 北京:人民卫生出版社, 2008: 854  
Wu ZD, Wu ZH. Surgery[M]. 7th ed. Beijing: People's Medical Publishing House, 2008: 854.
- [15] Baris O, Demir T, Gulluce M. Investigation of *in vitro* mineral forming bacterial isolates from supragingival calculus[J]. Niger J Clin Pract, 2017, 20(12): 1571-1575.

(本文编辑:陈玉华)

本文引用格式:靳情,严威,丁志红,等. 腰椎感染少见嗜沫凝聚杆菌——案例分析并文献复习[J]. 中国感染控制杂志, 2024, 23(6): 731-734. DOI:10.12138/j.issn.1671-9638.20244712.

Cite this article as: JIN QING, YAN Wei, DING Zhi-hong, et al. Rare lumbar spine infection caused by *Aggregatibacter aphrophilus*: case analysis and literature review[J]. Chin J Infect Control, 2024, 23(6): 731-734. DOI: 10.12138/j.issn.1671-9638.20244712.