

DOI: 10. 12138/j. issn. 1671-9638. 20223136

· 病例报告 ·

## *Actinotignum schaalii* 血流感染 1 例及病原体鉴定报告

袁琴, 彭澄, 孙馨琳, 张译文, 缪应业

(贵黔国际总医院检验科, 贵州 贵阳 550024)

**[摘要]** *Actinotignum schaalii* 是一种新型致病菌, 可导致尿路感染和侵袭性感染。2022 年贵黔国际总医院收治 1 例急性尿潴留患者血培养标本, 采用基质辅助激光解吸电离飞行时间质谱 (MALDI-TOF-MS) 技术鉴定结果为 *Actinotignum schaalii*, 为兼性厌氧的革兰阳性球杆菌。该病例为国内首次血培养检出 *Actinotignum schaalii*, 该患者使用头孢他啶 5 d 后, 感染症状明显减轻, 感染指标恢复正常, 患者未诉发热等不适, 遂出院。结合国内外相关文献, 探讨 *Actinotignum schaalii* 的临床特征、鉴定及治疗。

**[关键词]** *Actinotignum schaalii*; 血培养; 尿路感染; 基质辅助激光解吸电离飞行时间质谱

**[中图分类号]** R446.5

### *Actinotignum schaalii* bloodstream infection and identification of pathogen: one case report

YUAN Qin, PENG Cheng, SUN Xin-lin, ZHANG Yi-wen, MIAO Ying-ye (Clinical Laboratory, Guiqian International General Hospital, Guiyang 550024, China)

**[Abstract]** *Actinotignum schaalii* (*A. schaalii*) is an emerging pathogen that may cause urinary tract infection and invasive infection. In 2022, pathogen in a blood culture specimen from a patient with acute urinary retention admitted to Guiqian International General Hospital was identified as *A. schaalii* by matrix-assisted laser desorption ionization time-of-flight mass spectrometry (MALDI-TOF-MS), which is a facultative anaerobic Gram-positive coccobacillus. This case reported the first time that *A. schaalii* was detected in blood culture in China. After using ceftazidime for 5 days, infection symptoms of patient were significantly reduced, infection indicators returned to normal. Patient did not complain of fever and other discomfort and was discharged. This article discusses the clinical characteristics, identification and treatment of *A. schaalii* in combination with relevant literatures at home and abroad.

**[Key words]** *Actinotignum schaalii*; blood culture; urinary tract infection; matrix-assisted laser desorption ionization time-of-flight mass spectrometry

*Actinotignum schaalii* (*A. schaalii*, 曾用名 *Actinobaculum Schalii*), 1997 年由 Lawson 等<sup>[1]</sup>首次报道, 归入 *Actinobaculum* 属。2015 年 Yassin 等<sup>[2]</sup>将 *Actinobaculum schaalii* 与 *Actinobaculum urinale* 重新归入 *Actinotignum* 属, 该属现包括 *Actinotignum schaalii*、*Actinotignum sanguinis* 和 *Actinotignum urinale*, 其中 *A. schaalii* 报道引起的感染最多。该菌为革兰阳性球杆菌, 是一种新型条件致病菌, 兼性厌氧, 需在 5% CO<sub>2</sub> 或厌氧气体环境

中培养, 生长缓慢, 培养 48~72 h 后呈细小、灰白色菌落。笔者从 1 例急性尿潴留患者血培养标本中检出 *A. schaalii*, 结合文献复习, 报告如下。

#### 1 病例报告

1.1 病史 患者, 男性, 80 岁, 汉族, 以“前列腺增生, 急性尿潴留”于 2022 年 1 月 24 日收治入院。自诉近三月来, 出现尿急、尿频和夜尿, 平均 5~6 次/晚, 无腰痛

[收稿日期] 2022-07-15

[作者简介] 袁琴(1995-), 女(汉族), 贵州省黔东南苗族侗族自治州施秉县人, 初级检验技师, 主要从事微生物研究。

[通信作者] 缪应业 E-mail: 405030494@qq.com

不适,无畏寒、发热,无咳嗽、咯痰,无心慌、胸闷,粪便成形,无血便,未引起重视,未治疗。入院前 2 d 出现无诱因下腹部胀痛和尿排出障碍。入院体格检查:体温 36.5℃,血压 141/64 mmHg,身高 160 cm,体重 55 kg,营养良好;皮肤及黏膜无瘀斑及出血点,浅表淋巴结未见肿大;双侧瞳孔等大等圆,结膜无充血,巩膜无黄染,对光反射正常;口唇正常;颈软,无抵抗,气管居中;呼吸 20 次/分,双肺呼吸音正常,未闻及湿啰音;心率 99 次/分,律齐,心音可,未闻及病理性杂音;腹部饱满,触软,肝脾肋下未触及;肠鸣音正常;双肾区无明显红肿及隆起,双侧肋脊角无压痛,双肾下极未触及,双肾区无明显叩痛,双肾区未闻及血管杂音,沿双侧输尿管行程区无压痛,耻骨上膀胱区无明显充盈及叩痛。阴茎无畸形,导尿管在位,引流尿液淡黄清亮,尿道外口无红肿及分泌物,阴囊及内容物未触及异常;脊柱四肢正常。直肠指诊:前列腺 II 度增大,质韧,表面光滑,未扪及结节,中央沟变浅,无触压痛,肛门括约肌张力正常。

1.2 辅助检查 血常规白细胞  $10.88 \times 10^9/L$ ,中性粒细胞  $9.77 \times 10^9/L$ ,中性粒细胞百分比 89.8%;C-反应蛋白 186.55 mg/L;尿常规潜血 4+,尿蛋白 2+;降钙素原 65.42 ng/mL,前列腺特异抗原 25.28 ng/mL,游离前列腺特异抗原 4.75 ng/mL,复合前列腺特异抗原 20.53 ng/mL;天门冬氨酸转移酶 55.83 U/L,胆碱酯酶 4 801.9 U/L,总蛋白 52.31 g/L,清蛋白 32.14 g/L,肌酐  $121.72 \mu\text{mol/L}$ , $\beta_2$ -微球蛋白 3.25 mg/L,其余指标正常。泌尿道超声检查结果:(1)右肾囊肿伴囊壁钙化;(2)膀胱壁增厚;(3)前列腺增大并钙化;(4)前列腺回声不均匀。经腹前列腺超声(前列腺、双侧精囊)检查结果:前列腺增生、肥大并钙化;胸部 CT 平扫示:(1)双肺肺气肿;(2)双侧胸膜增厚并钙化;(3)主动脉及冠状动

脉硬化;(4)胸椎退行性改变;(5)左侧锁骨陈旧性骨折可能;(6)肝内多发囊肿可能。

1.3 治疗经过 以静滴乐伽和糖盐,防止电解质失衡;以哈乐、保列治抗前列腺增生治疗;给予头孢他啶静脉滴注 5 d,无感染症状后出院。

## 2 病原体鉴定

2.1 标本来源 患者于 1 月 25 日凌晨采集两套血培养,置于 BD FX 血培养仪中培养,两套报阳时长分别为 40 h 35 min、48 h 20 min,直接涂片革兰染色镜检,可见革兰阳性球杆菌,见图 1。同时转种于哥伦比亚血琼脂培养基(迪景)、麦康凯培养基和普通巧克力培养基(庞通),置于 5% 的  $\text{CO}_2$  气体环境中培养,观察 48、72 h 的菌落形态。

2.2 分离培养及菌落形态特点 培养 48 h,哥伦比亚血琼脂和普通巧克力培养基上可见细小菌落;麦康凯培养基上未见菌落生长。培养 72 h 后,哥伦比亚血琼脂培养基上可见白色、干燥、无溶血环小菌落,见图 2。涂片为革兰阳性杆菌,见图 3。

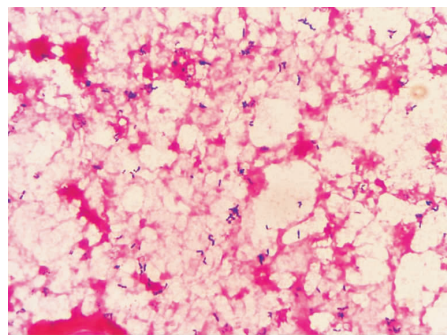



图 1 血培养直接涂片革兰染色

Figure 1 Direct blood culture smear by Gram staining



A:培养 48 h 菌落形态;B:培养 72 h 菌落形态。

图 2 哥伦比亚血琼脂培养基上 *A. schaalii* 的菌落形态

Figure 2 Colony morphology of *A. schaalii* on Columbia blood agar medium

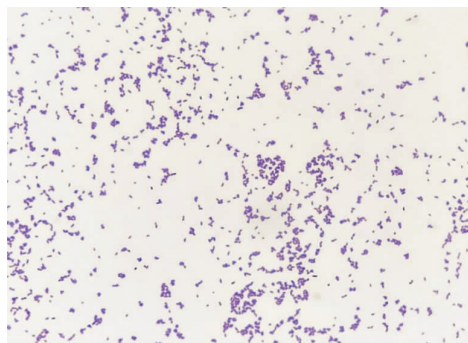


图 3 *A. schaalii* 分离株革兰染色结果

Figure 3 Gram-staining of isolated strains of *A. schaalii*

2.3 分离鉴定结果 采用安图 Autof ms1000 微生物质谱仪进行鉴定,菌株的处理方法采用提取法。取 1  $\mu$ L 标本涂于靶板上,加入 1  $\mu$ L 基质液,待完全干燥后,质谱仪进行鉴定。重复以上操作检测 5 次。基质辅助激光解吸电离飞行时间质谱(MALDI-TOF-MS)鉴定结果显示均为 *A. schaalii*,质谱峰清晰可见,特征峰鲜明,得分为 9.29 分(9.0 以上即为种水平置信),见图 4。

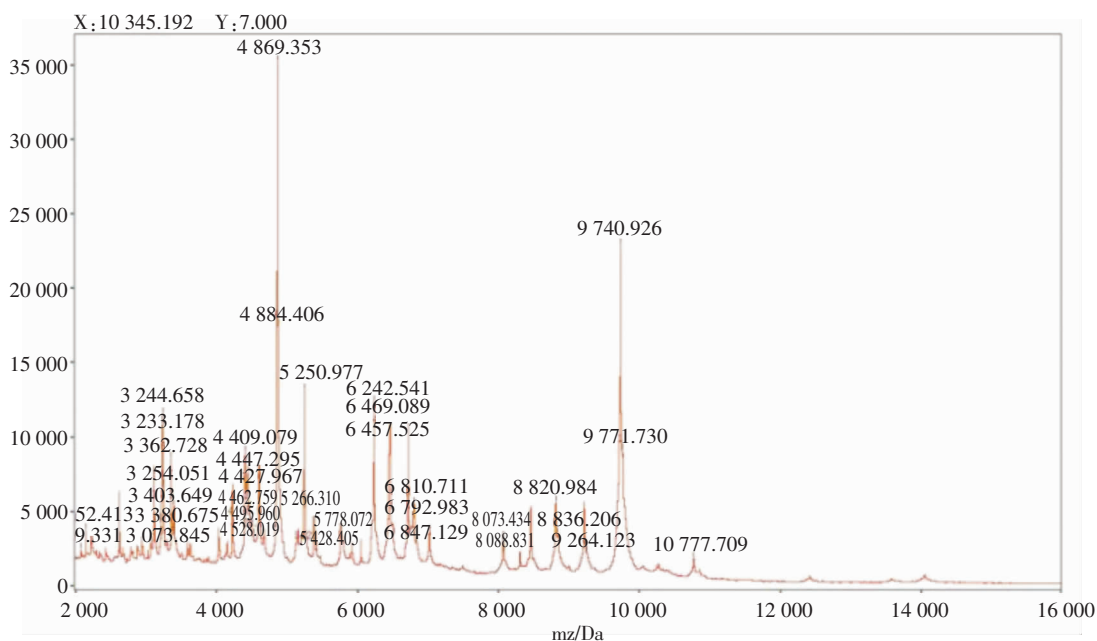


图 4 *A. schaalii* 分离株质谱图

Figure 4 Mass spectrogram of isolated strains of *A. schaalii*

2.4 药敏结果 采用 E-test 方法[参考美国临床和实验室标准协会(CLSI)和欧洲抗菌药敏感性试验委员会(EUCAST)厌氧菌药敏实验标准]进行药敏试验,结果显示 *A. schaalii* 对青霉素、阿莫西林/

克拉维酸、亚胺培南、米诺环素、头孢曲松和阿奇霉素的 MIC 值都较低,而喹诺酮类和复方磺胺甲噁唑的 MIC 值都较高。表 1。

表 1 *A. schaalii* 药敏结果

Table 1 Antimicrobial susceptibility results of *A. schaalii*

药物名称	MIC 值( $\mu$ g/mL)	药物名称	MIC 值( $\mu$ g/mL)
青霉素	0.012	利奈唑胺	0.5
阿莫西林/克拉维酸	0.125	氯霉素	0.75
美罗培南	0.64	头孢曲松	0.064
亚胺培南	0.016	阿奇霉素	0.064
万古霉素	0.25	左氧氟沙星	4
米诺环素	0.064	环丙沙星	4
四环素	0.25	复方磺胺甲噁唑	8

### 3 讨论

*A. schaalii* 是 *Actinotignum* 属中一种新兴的共生泌尿病原体<sup>[3-5]</sup>, 培养要求苛刻, 须在富含血液的培养基和 5% 的 CO<sub>2</sub> 或厌氧环境才能生长, 大多数实验室将接种尿的培养基放在普通温箱中培养, 加上鉴定技术有限, 很难将其分离鉴定。近年来随着对 *A. schaalii* 关注度的提高和鉴定技术的发展, 关于 *A. schaalii* 导致的尿路感染和侵袭性感染报道越来越多。Kristiansen 等<sup>[6]</sup> 研究表明, *A. schaalii* 具有编码附着菌毛的基因, 该菌毛极大地增强了 *A. schaalii* 在泌尿道上皮细胞定植的能力, 常定植于老年患者和儿童的泌尿系统。Kotásková 等<sup>[7]</sup> 研究 297 份尿培养结果发现, 虽然 *A. schaalii* 常与 *Propionimicrobium lymphophilum*、*Fusobacterium nucleatum*、韦荣氏球菌属和摩根摩根菌属共生定植, 促进炎症发展, 但与肠杆菌和葡萄球菌属的生长相互排斥, 所以肠杆菌和葡萄球菌常见于 *A. schaalii* 阴性标本中。Bank 等<sup>[8]</sup> 采用实时荧光 PCR 检测 252 例(其中包括 177 例住院患者和 75 例门诊患者)各年龄段患者常规尿液中 *A. schaalii*, 结果在 60 岁以上的患者中, 22% 检出 *A. schaalii*, 菌量约为 10<sup>4</sup> ~ 10<sup>7</sup> CFU/mL, 表明 *A. schaalii* 是尿液中一种常见定植菌。Andersen 等<sup>[9]</sup> 为了解 *A. schaalii* 在儿童尿液中的定植和感染情况, 使用实时荧光 PCR 检测 29 名儿童的尿标本, 结果 7 名儿童尿液中检出了 *A. schaalii*, 菌量约为 10<sup>4</sup> ~ 10<sup>7</sup> CFU/mL, 表明儿童尿液中亦有 *A. schaalii* 定植, 尤其是使用了尿不湿的儿童及新生儿。Lotte 等<sup>[10]</sup> 回顾分析 172 份 2015 年以前检出 *A. schaalii* 的病例, 结果泌尿系统感染 121 例(70%)、菌血症 33 例(19%)、脓肿 12 例(7%)、蜂窝组织炎 2 例(1.5%)、椎间盘炎 2 例(1.5%)、心内膜炎 1 例(0.5%) 和坏疽 1 例(0.5%); 121 例泌尿系统感染患者平均年龄大于 60 岁, 大多有泌尿系统疾病或潜在的泌尿系统感染易感因素, 其中 68 例为膀胱炎或前列腺炎, 51 例为肾盂肾炎。

*A. schaalii* 不仅在尿培养中检出率较高, 血培养中检出也较多。Bank 等<sup>[11]</sup> 分析丹麦 MiBa 数据库中 98 例 *A. schaalii* 菌血症病例, 发现 91.8% 的菌血症患者年龄大于 60 岁, 多为老年男性泌尿道感染患者。Pedersen 等<sup>[12]</sup> 回顾性分析瑞典南部 57 例 *Actinotignum* 属菌血症, 其中 53 例为 *A. schaalii*,

该组菌血症患者年龄中位数 82 岁, 72% 为男性, 63% 有泌尿系统疾病。Hashimoto 等<sup>[13]</sup> 关于 *A. schaalii* 菌血症的综述中, 106 例 *A. schaalii* 菌血症患者中有 65 例来源于泌尿系统。依据文献推测 *A. schaalii* 菌血症的可能易感因素为: (1) 老年男性; (2) 泌尿系统感染者; (3) 潜在的泌尿系统感染的易感因素。

*A. schaalii* 导致其他部位感染也有报道。Jacques 等<sup>[14]</sup> 报道 1 例由 *A. schaalii* 引起的膝关节假体感染, 患者为 84 岁男性, 有前列腺增生和慢性尿潴留病史, 并一直有尿痛症状, 推测该感染可能是由于尿路感染入血扩散而致。Bryan 等<sup>[15]</sup> 从 1 例 27 岁女性腹腔内感染积液标本分离出 *A. schaalii*, 该患者曾接受尿失禁灌肠和 Monti 手术(需要频繁导尿)治疗泌尿系统疾病, 虽然尿培养阴性, 推测该感染来源于泌尿系统。此外, 与 *A. schaalii* 相关的最新临床病例还包括脓肿<sup>[16]</sup>, 但这些病例患者的平均年龄小于其他部位的患者, 126 例平均年龄为 31.1 岁(年龄 9 月至 80 岁), 部分老年患者有慢性病及免疫缺陷病等。Vázquez-Pérez 等<sup>[17]</sup> 报道首例由 *A. schaalii* 引起的儿童生殖器溃烂病例, 可能是生殖器区长期的潮湿和厌氧环境, 促进了 *A. schaalii* 生长, 引起相关的生殖器疾病。

*A. schaalii* 对  $\beta$ -内酰胺类、大环内酯类、四环素、替考拉宁、利奈唑胺、利福平、呋喃妥因、庆大霉素、利奈唑胺和万古霉素敏感, 对复方磺胺甲噁唑耐药和喹诺酮类药物(环丙沙星和诺氟沙星)具有一定的耐药性, 耐药率分别达 99%、60%, 不推荐使用, 可能是因为泌尿系感染常经验性使用复方磺胺甲噁唑及喹诺酮类药物。同时也有研究表明, *A. schaalii* 的 Tn610 和 Tn6326 基因可能与其对磺胺类药物耐药和耐药传递有关, 但对左氧氟沙星和莫西沙星敏感性较好, 对红霉素、克林霉素、甲硝唑也表现出一定的耐药性<sup>[10, 18]</sup>。Lotte 等<sup>[19]</sup> 研究发现 50 株菌种中有 48 株对磷霉素敏感, 可以考虑使用磷霉素。本病例的药敏试验结果显示, 青霉素、阿莫西林/克拉维酸和头孢曲松的 MIC 值都较低, 而喹诺酮类和复方磺胺甲噁唑的 MIC 值都较高, 临床用药首先考虑  $\beta$ -内酰胺类药物。评估患者状况, 确定用药时间, 用药时长一般为 2 周或更长时间<sup>[10]</sup>, 该患者使用头孢他啶 5 d 后, 感染症状明显减轻, 感染指标恢复正常, 患者未诉发热等不适, 遂出院。尿路感染常经验性使用复方磺胺甲噁唑和喹诺酮类药物, *A. schaalii* 对其具有一定耐药性, 因此准确鉴定致

病菌尤为重要。*A. schaalii* 难以通过常规的方法(普通生化和形态学)进行鉴定,若采用商品化试剂进行检测,易被系统错误鉴定为其他菌种;有 *A. schaalii* 被鉴定成阴道加德纳菌和 *A. meyeri* 的报道<sup>[10,18]</sup>。李莎等<sup>[20]</sup>发现,使用 Vitek ANC 卡进行鉴定,*A. schaalii* 被错误鉴定为龋齿放线菌,大多数鉴定错误都表明所用数据库不完善。16S rRNA 基因测序<sup>[21]</sup>和 MALDI-TOF-MS<sup>[22-23]</sup>是有效鉴定 *A. schaalii* 的方法。*A. schaalii* 的全基因组测序已由 Kristiansen 等<sup>[6]</sup>完成,16S rRNA 可以准确鉴定 *A. schaalii*,但相对其他鉴定技术费用昂贵和操作繁琐。MALDI-TOF-MS 能简单、快速和准确鉴定 *A. schaalii*,逐渐成为主流鉴定技术。本研究使用 MALDI-TOF-MS 技术,将分离的菌株鉴定为 *A. schaalii*。

综上所述,*A. schaalii* 为兼性厌氧的革兰阳性杆菌,常见于尿路感染或者患有潜在泌尿道疾病的老年患者,是一种新型的尿路感染病原体,常与一些细菌共生定植<sup>[7]</sup>,易作为污染菌处理。大多数实验室没有微生物质谱仪,不能准确地将其鉴定,导致其错误鉴定和漏检。当无明显诱因的老年慢性尿路感染患者经验性治疗无效,尿培养在普通培养下无细菌生长,而镜检出革阳性杆菌时,应考虑可能为 *A. schaalii* 感染,重新在 5% CO<sub>2</sub> 或厌氧环境下进行尿培养。目前对 *A. schaalii* 引起的感染治疗尚无指南和共识,可考虑 β-内酰胺类药物连续使用两周以上。本病例为前列腺增生和尿潴留的患者,血培养检出 *A. schaalii*,推测可能是由于尿路感染引起的血流感染。尿培养阴性,是由于培养条件不是 5% CO<sub>2</sub> 和厌氧环境,导致 *A. schaalii* 漏检。当前 *A. schaalii* 感染相关报道以欧美居多,国内较少,目前仅有 1 例自尿标本分离的 *A. schaalii* 报道<sup>[20]</sup>,本例是国内首次血培养分离出 *A. schaalii* 的报道。

利益冲突:所有作者均声明不存在利益冲突。

## [参考文献]

[1] Lawson PA, Falsen E, Akervall E, et al. Characterization of some *Actinomyces*-like isolates from human clinical specimens: reclassification of *Actinomyces suis* (soltys and spratling) as *Actinobaculum suis* comb. nov. and description of *Actinobaculum schaalii* sp. nov.[J]. Int J Syst Bacteriol, 1997, 47(3): 899-903.

[2] Yassin AF, Spröer C, Pukall R, et al. Dissection of the genus

*Actinobaculum*: reclassification of *Actinobaculum schaalii* Lawson et al. 1997 and *Actinobaculum urinale* Hall et al. 2003 as *Actinotignum schaalii* gen. nov., comb. nov. and *Actinotignum urinale* comb. nov., description of *Actinotignum sanguinis* sp. nov. and emended descriptions of the genus *Actinobaculum* and *Actinobaculum suis*; and re-examination of the culture deposited as *Actinobaculum massiliense* CCUG 47753T (= DSM 19118T), revealing that it does not represent a strain of this species[J]. Int J Syst Evol Microbiol, 2015, 65 (Pt 2): 615-624.

[3] Hilt EE, McKinley K, Pearce MM, et al. Urine is not sterile: use of enhanced urine culture techniques to detect resident bacterial flora in the adult female bladder[J]. J Clin Microbiol, 2014, 52(3): 871-876.

[4] Lewis DA, Brown R, Williams J, et al. The human urinary microbiome; bacterial DNA in voided urine of asymptomatic adults[J]. Front Cell Infect Microbiol, 2013, 3: 41.

[5] Siddiqui H, Nederbragt AJ, Lagesen K, et al. Assessing diversity of the female urine microbiota by high throughput sequencing of 16S rDNA amplicons[J]. BMC Microbiol, 2011, 11: 244.

[6] Kristiansen R, Dueholm MS, Bank S, et al. Complete genome sequence of *Actinobaculum schaalii* strain CCUG 27420[J]. Genome Announc, 2014, 2(5): e00880-14.

[7] Kotásková I, Srovátka V, Obručová H, et al. *Actinotignum schaalii*: relation to concomitants and connection to patients' conditions in polymicrobial biofilms of urinary tract catheters and urines[J]. Microorganisms, 2021, 9(3): 669.

[8] Bank S, Jensen A, Hansen TM, et al. *Actinobaculum schaalii*, a common uropathogen in elderly patients, Denmark[J]. Emerg Infect Dis, 2010, 16(1): 76-80.

[9] Andersen LB, Bank S, Hertz B, et al. *Actinobaculum schaalii*, a cause of urinary tract infections in children?[J]. Acta Paediatr, 2012, 101(5): e232-e234.

[10] Lotte R, Lotte L, Ruimy R. *Actinotignum schaalii* (formerly *Actinobaculum schaalii*): a newly recognized pathogen-review of the literature[J]. Clin Microbiol Infect, 2016, 22(1): 28-36.

[11] Bank S, Soby KM, Kristensen LH, et al. A validation of the Danish microbiology database (MiBa) and incidence rate of *Actinotignum schaalii* (*Actinobaculum schaalii*) bacteraemia in Denmark[J]. Clin Microbiol Infect, 2015, 21(12): 1097.e1-1097.e4.

[12] Pedersen H, Senneby E, Rasmussen M. Clinical and microbiological features of *Actinotignum* bacteremia: a retrospective observational study of 57 cases[J]. Eur J Clin Microbiol Infect Dis, 2017, 36(5): 791-796.

[13] Hashimoto T, Ando M, Komiya K, et al. Presumed septic shock caused by *Actinotignum schaalii* bacteremia[J]. Intern Med, 2021, 60(12): 1915-1919.

[14] Jacquier H, Benmansour H, Zadegan F, et al. *Actinobaculum schaalii*, a new cause of knee prosthetic joint infection in elder-

- ly[J]. Infection, 2016, 44(4): 547 - 549.
- [15] Bryan A, Kirkpatrick LM, Manaloor JJ, et al. 16S rRNA deep sequencing identifies *Actinotignum schaalii* as the major component of a polymicrobial intra-abdominal infection and implicates a urinary source[J]. JMM Case Rep, 2017, 4(5): e005091.
- [16] Maraki S, Evangelou G, Stafylaki D, et al. *Actinotignum schaalii* subcutaneous abscesses in a patient with hidradenitis suppurativa; case report and literature review[J]. Anaerobe, 2017, 43: 43 - 46.
- [17] Vázquez-Pérez á, Santos-Pérez JL, Herrera-Goicoechea A, et al. *Actinotignum schaalii* and genital ulcers in a pediatric patient[J]. Microbiol Clin (Engl Ed), 2021, 39(9): 480 - 481.
- [18] Barberis C, Budia M, Palombarani S, et al. Antimicrobial susceptibility of clinical isolates of *Actinomyces* and related genera reveals an unusual clindamycin resistance among *Actinomyces urogenitalis* strains[J]. J Glob Antimicrob Resist, 2017, 8: 115 - 120.
- [19] Lotte L, Lotte R, Durand M, et al. Infections related to *Actinotignum schaalii* (formerly *Actinobaculum schaalii*): a 3-year prospective observational study on 50 cases[J]. Clin Microbiol Infect, 2016, 22(4): 388 - 390.
- [20] 李莎, 杜晶辉, 商希鹏, 等. 一株尿液标本分离获得 *Actinotignum schaalii* 的鉴定及生物学特性分析[J]. 天津医药, 2020, 48(8): 760 - 763.
- Li S, Du JH, Shang XP, et al. Identification and biological characteristics of *Actinotignum schaalii* isolated from urine [J]. Tianjin Medical Journal, 2020, 48(8): 760 - 763.
- [21] Kotaskova I, Obrucova H, Malisova B, et al. Molecular techniques complement culture-based assessment of bacteria composition in mixed biofilms of urinary tract catheter-related samples[J]. Front Microbiol, 2019, 10: 462.
- [22] Tuuminen T, Suomala P, Harju I. *Actinobaculum schaalii*: identification with MALDI-TOF[J]. New Microbes New Infect, 2014, 2(2): 38 - 41.
- [23] Stevens RP, Taylor PC. *Actinotignum* (formerly *Actinobaculum*) *schaalii*: a review of MALDI-TOF for identification of clinical isolates, and a proposed method for presumptive phenotypic identification[J]. Pathology, 2016, 48(4): 367 - 371.

(本文编辑:左双燕)

**本文引用格式:**袁琴,彭澄,孙馨琳,等. *Actinotignum schaalii* 血流感染 1 例及病原体鉴定报告[J]. 中国感染控制杂志, 2022, 21(12): 1243 - 1248. DOI: 10. 12138/j. issn. 1671 - 9638. 20223136.

**Cite this article as:** YUAN Qin, PENG Cheng, SUN Xin-lin, et al. *Actinotignum schaalii* bloodstream infection and identification of pathogen: one case report[J]. Chin J Infect Control, 2022, 21(12): 1243 - 1248. DOI: 10. 12138/j. issn. 1671 - 9638. 20223136.