

DOI: 10. 12138/j. issn. 1671-9638. 20222968

· 病例报告 ·

长奈瑟菌致椎间隙感染 1 例报告

杨佩红¹, 周 柯¹, 张永峰², 刘家云¹

(空军军医大学西京医院 1. 检验科; 2. 骨科, 陕西 西安 710032)

[摘要] 长奈瑟菌引起的椎间隙感染非常罕见, 本研究报告国内首次从椎间隙感染患者的组织标本中分离出长奈瑟菌病例。病原菌经 VITEK MS 全自动微生物质谱检测系统、VITEK 2 Compact 全自动微生物分析系统和分子测序技术均鉴定为长奈瑟菌, 并依据临床实验室标准化协会(CLSI)M100 S-31 对脑膜炎奈瑟菌的要求进行药敏试验及折点判读。临床结合细菌培养及药敏试验结果, 先后给予头孢噻肟/舒巴坦治疗 6 d, 哌拉西林/他唑巴坦联合左氧氟沙星治疗 7 d, 患者明显好转出院。现报告此病例的诊治过程及长奈瑟菌生物学特征, 以期对椎间隙长奈瑟菌感染的诊治提供指导依据。

[关键词] 长奈瑟菌; 椎间隙感染; 细菌鉴定

[中图分类号] R378. 99

Intervertebral space infection caused by *Neisseria elongate*: one case report

YANG Pei-hong¹, ZHOU Ke¹, ZHANG Yong-feng², LIU Jia-yun¹ (1. Department of Laboratory Medicine; 2. Department of Orthopedics, Xijing Hospital, Air Force Military Medical University, Xi'an 710032, China)

[Abstract] Intervertebral space infection caused by *Neisseria elongata* (*N. elongata*) is very rare. This case is the first time that *N. elongata* has been isolated from tissue specimen of patient with intervertebral space infection. *N. elongata* was identified by VITEK MS automatic microbial mass spectrometry system, VITEK 2 Compact automatic microbial analysis system and molecular sequencing technology. Antimicrobial susceptibility test was performed and break point was interpreted according to requirements of Clinical and Laboratory Standard Institute (CLSI), M100 S-31. In combination with the results of bacterial culture and antimicrobial susceptibility testing, patient was treated with cefotaxime/sulbactam for 6 days and piperacillin/tazobactam combined with levofloxacin for 7 days respectively. Patient was obviously improved and discharged from hospital. The diagnosis and treatment process of this case and the biological characteristics of *N. elongata* are reported, so as to provide guidance basis for the diagnosis and treatment of intervertebral space infection caused by *N. elongata*.

[Key words] *Neisseria elongata*; intervertebral space infection; bacterial identification

椎间隙感染是涉及椎间盘及上下椎体软骨终板的感染, 以腰椎最常见。椎间隙感染病因复杂, 早期临床表现缺乏特异性, 易被误诊, 病原学检测对其早期诊断和临床治疗具有重要意义。椎间隙感染病原菌以金黄色葡萄球菌最常见, 其次为表皮葡萄球菌、大肠埃希菌等^[1-2], 长奈瑟菌引起的椎间隙感染非

常罕见。长奈瑟菌引起的疾病以感染性心内膜炎多见^[3], 可导致骨髓炎、尿道炎、关节炎^[4-6]。某院从 1 例椎间隙感染患者的组织标本中分离出长奈瑟菌, 报告此病例的诊治过程及长奈瑟菌生物学特征, 以期对椎间隙长奈瑟菌感染的诊治提供指导依据。

[收稿日期] 2022-06-01

[作者简介] 杨佩红(1982-), 女(汉族), 陕西省澄城县人, 主管技师, 主要从事临床微生物检验研究。

[通信作者] 刘家云 E-mail: jiayun@fmmu.edu.cn

1 诊疗经过

患者,男性,58岁,因“腰背部疼痛20年,并伴左下肢放射痛,加重1个月”于2021年12月7日入住西京医院骨科。患者于20年前无明显诱因外伤后感间断性腰部钝痛,疼痛向左下肢放射,稍影响腰部活动,经卧床休息后症状缓解,未行诊治。1个月前劳累后腰痛加重,并向左下肢放射,以大腿后侧为著,休息后症状不缓解,到当地医院就诊,行MRI、CT等影像学检查后诊断为“腰椎间盘突出症”,予止痛药、针灸治疗,疗效不佳。患者发病以来无低热、盗汗、乏力、纳差、消瘦等,精神可,睡眠差。入院检查:体温36.3℃,脉搏78次/分,呼吸14次/分,血压118/78 mmHg。专科查体:腰椎无侧弯,无后凸,腰椎各方向活动度减低,腰5/骶1(L5/S1)叩击痛(+),左臀部深压痛及坐骨神经分布区放射痛阳性,椎体棘突旁侧压痛阴性。三维CT可见L5椎体向左前方轻度滑脱,S1椎体上终板左侧局部呈不规则虫蚀样改变,边缘无硬化,结合患者CT及MRI结果,考虑椎间盘信号改变及椎体骨质破坏系感染所致。初步诊断:(1)腰椎间盘突出症(L4/5、L5/S1);(2)骨质疏松症;(3)椎间隙感染待排。实验室检查:白细胞计数(WBC) $12.23 \times 10^9/L$,中性粒细胞百分比为82.1%,超敏C反应蛋白(hsCRP)119 mg/L(参考值 <6 mg/L),降钙素原(PCT)0.115 ng/mL(参考值 <0.05 ng/mL),白介素-6

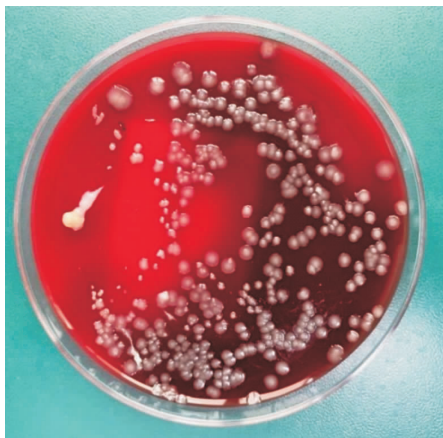

图1 骨组织接种羊血琼脂平皿48 h后菌落形态

Figure 1 Colony morphology 48 hours after bone tissue was inoculated on sheep blood agar plate

(IL-6)147.40 pg/mL(参考值 <3.1 pg/mL),血沉(ESR)111 mm/h(参考值 <20 mm/h),内毒素、1,3- β -D 葡聚糖、半乳甘露聚糖等项目检测结果均正常。患者入院后于2021年12月10日在全麻下行后路L5~S1椎板切除减压,髓核摘除,神经根探查松解,取自体髂骨植骨融合内固定术,术中可见病变组织周围及髓核呈黄绿色,质地软,似炎性性状,取出组织送细菌培养。培养结果为长奈瑟菌,临床结合药敏试验结果先给予头孢噻肟/舒巴坦治疗6 d,但术后炎症因子hsCRP持续升高(165.0 mg/L),临床更换抗菌药物为哌拉西林/他唑巴坦联合左氧氟沙星治疗7 d,定期换药时可见手术切口敷料干燥、清洁,无渗出,患者腰背部疼痛明显好转,出院。

2 病原学鉴定及药敏试验结果

2.1 菌落及镜下形态 将术中取出的两份骨组织接种羊血琼脂、巧克力琼脂、麦康凯琼脂、厌氧琼脂平皿。血琼脂、巧克力琼脂平皿置于5% CO₂ 孵箱,麦康凯琼脂平皿置于普通孵箱,厌氧琼脂平皿置于厌氧环境35℃培养。培养48 h后观察,麦康凯琼脂平皿未见生长,需氧、厌氧血琼脂、巧克力琼脂平皿均可见中等大小、灰白色、凸起、湿润、边缘整齐的菌落,接种环触之略感黏稠,见图1。取单个菌落革兰染色为阴性球杆菌或短杆菌,见图2。氧化酶阳性,触酶阴性。

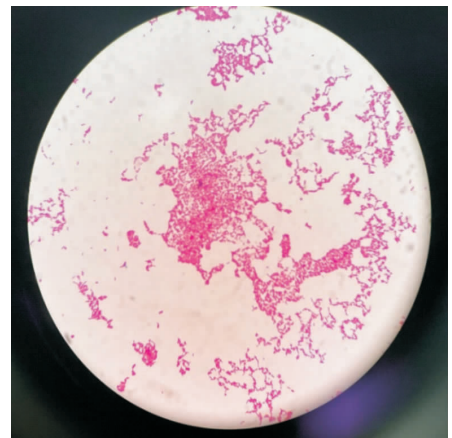


图2 24 h 菌落革兰染色镜检结果($\times 1000$)

Figure 2 Microscopic examination results of Gram-staining of 24 hour colony ($\times 1000$)

2.2 病原菌鉴定 (1)VITEK 2 Compact 全自动微生物分析系统(法国生物梅里埃公司)NH 鉴定卡结

果为长奈瑟菌,鉴定可信度为99.0%。(2)VITEK 2 Compact 全自动微生物分析系统(法国生物梅里埃公

司)NH 鉴定卡结果示 99.0% 为长奈瑟菌,生物编码为 1733007500。NH 卡鉴定原理以原有生化试验方法和新研发底物检测碳源利用和酶活性为基础。反应结果呈阳性的有:精氨酸氨基肽酶、D-半乳糖、亮氨酸氨基肽酶、苯丙氨酸氨基肽酶、L-脯氨酸氨基肽酶、酪氨酸氨基肽酶、丙氨酸-苯丙氨酸-脯氨酸氨基肽酶、 β -半乳糖苷酶吡啶酚、鸟氨酸脱羧酶、阿拉伯糖苷酶、丙酮酸盐、苹果酸盐。(3)分子测序技术鉴定。将分离的单个菌落送至北京擎科生物有限公司成都分公司,经 16S rRNA 分子生物学方法测序,并将测序结果在 Genbank 进行 BLAST 比对,与基因库注册的 *Neisseria elongata* strain KCOM3661 (序列号:MW617279.1),*Neisseria elongata* strain KCOM3327 (序列号:MT482633.1) 和 *Neisseria elongata* strain M15910 (序列号:CP031255.1) 同源性均 >99%。

2.3 药敏试验 药敏试验操作方法及折点判读标准参照临床实验标准化协会 (CLSI) M100 S-31 对脑膜炎奈瑟菌的要求进行,选择含血 MH 琼脂 5% CO₂ 环境,E-test 法和 K-B 纸片琼脂扩散法 (K-B 法) 共检测 7 种常用抗菌药物的敏感性。E-test 法检测结果显示,青霉素中介 [最低抑菌浓度 (MIC) 为 0.25 $\mu\text{g}/\text{mL}$], 头孢噻肟敏感 (MIC 为 0.094 $\mu\text{g}/\text{mL}$)。K-B 法检测结果显示,环丙沙星 (抑菌环直径为 27 mm)、美罗培南 (抑菌环直径为 33 mm)、阿奇霉素 (抑菌环直径为 22 mm)、米诺环素 (抑菌环直径为 26 mm) 均敏感,复方磺胺甲噁唑 (抑菌环直径为 7 mm) 耐药。

3 讨论

奈瑟菌属目前包括 28 个菌种,其中约 10 余种可从人体分离^[7]。临床多关注脑膜炎奈瑟菌和淋病奈瑟菌的致病性,其他奈瑟菌一般多为鼻咽部正常菌群,除非引起明确的无菌部位感染,否则一般都被临床实验室忽略。奈瑟氏菌属细菌多数为革兰阴性双球菌,但长奈瑟菌、编织奈瑟菌、杆状奈瑟菌和莎氏奈瑟菌某些新种例外,形态为革兰阴性短杆菌^[8]。长奈瑟菌镜下形态的特殊性需引起微生物室人员的注意,如使用 VITEK 2 Compact 细菌鉴定仪,若选择革兰阴性菌鉴定 GN 板卡,而未用奈瑟菌属专用的 NH 板卡,必然会导致错误的鉴定结果。长奈瑟菌包括长亚种、硝酸盐还原亚种、解糖亚种。相关研究^[9]结果显示,硝酸盐还原亚种为其主要致病亚种。

长奈瑟菌导致的感染以感染性心内膜炎最多见。研究显示,38.5% 的长奈瑟菌感染性心内膜炎患者曾进行过牙科手术或发生过牙齿感染,在牙龈斑块中,*N. elongata* 占优势^[3],说明长奈瑟菌感染性心内膜炎可能与牙科疾病相关。由长奈瑟菌引起的椎间隙感染非常罕见。椎间盘组织及相邻软骨的感染性病变称之为椎间隙感染。细菌进入椎间隙的途径有两种:一种经血液途径扩散,原发病灶大都来自皮肤、黏膜或泌尿道,可能由 Batson 脊柱静脉丛的反流所致;另一种经污染的手术器械直接带入椎间隙引起感染。椎间隙感染的病因尚不明了,目前有三大学说,即细菌感染、无菌性炎症和人体自身免疫性反应,大多数学者^[10]认为是细菌性感染。随着针灸及小针刀等侵袭性治疗的开展,椎间隙感染的发病率有所上升^[11],本病例椎间隙长奈瑟菌感染是否与针灸有关尚不清楚。对于椎间隙感染的治疗,有学者^[12]建议,在控制基础疾病 (尤其是糖尿病) 的前提下,轻型椎间隙感染患者也可以采取非手术治疗,如敏感抗菌药物、制动、镇痛治疗;对于非手术治疗无效的重型椎间隙感染,应积极手术治疗。椎间隙感染病原菌若为革兰阳性菌,可选择第一代头孢菌素、克林霉素、氟氯西林、万古霉素等;若为革兰阴性杆菌,可选择第三、四代头孢菌素,氨基糖苷类抗生素等^[13]。抗菌药物的使用时间目前尚无统一标准,建议至少静脉使用 6~8 周,再口服药物 6~8 周^[12],C 反应蛋白可作为抗菌药物疗效评估和停药指征的指标^[14]。本例感染因美国 CLSI 暂无长奈瑟菌药敏判读解释标准,故参照脑膜炎奈瑟菌药敏折点判读,临床参照药敏结果先后选择头孢噻肟/舒巴坦、哌拉西林/他唑巴坦、左氧氟沙星等药物治疗,治疗有效。也有选择头孢曲松、万古霉素、拉氧头孢、莫西沙星、阿奇霉素治疗长奈瑟菌感染成功的案例报告^[9,15-16]。

医院实验室 24 h 值班制度确保了此病例骨科术中取样标本的及时接种处理。质谱鉴定技术近几年的飞速发展与普及,明显提升了实验室鉴定细菌的能力与速度,但对自动化鉴定系统以及分子测序的结果,实验室人员应有能力判定其准确性,尤其应掌握少见、疑难菌染色性状、菌落形态、耐药性等生物学特性。实验室应选择多种培养基培养临床送检的组织标本,延长培养时间;分析多种平板均生长的菌落的临床意义时,及时与临床沟通,创造条件完成药敏试验,以上对指导临床合理用药非常重要。

利益冲突:所有作者均声明不存在利益冲突。

[参 考 文 献]

- [1] 唐先业, 孙伟, 薛骋, 等. 腰椎间盘突出术后发生椎间隙感染的治疗方案选择及相关因素分析[J]. 颈腰痛杂志, 2018, 39(5): 539-542.
Tang XY, Sun W, Xue C, et al. Treatment options and related factors of intervertebral space infection after lumbar disc herniation[J]. The Journal of Cervicodynia and Lumbodynia, 2018, 39(5): 539-542.
- [2] 赵兵, 黄海锋, 尹振宇, 等. 腰椎间盘突出术后椎间隙感染病原菌分布及影响因素分析[J]. 河北医学, 2021, 27(4): 620-625.
Zhao B, Huang HF, Yin ZY, et al. An analysis of pathogenic bacteria distribution and influencing factors of intervertebral space infection after lumbar disc herniation[J]. Hebei Medicine, 2021, 27(4): 620-625.
- [3] Schörner MA, Passarelli-Araujo H, Scheffer MC, et al. Genomic analysis of *Neisseria elongata* isolate from a patient with infective endocarditis[J]. FEBS Open Bio, 2021, 11(7): 1987-1996.
- [4] Spielman AF, Ghumman A, Panthaki Z, et al. *Neisseria elongata* osteomyelitis; literature review and case report in a 63-year-old male presenting with progressive right-handed redness, swelling and pain[J]. Int J Surg Case Rep, 2020, 73: 228-230.
- [5] Grandolfo M, Vestita M, Bonamonte D, et al. Acute urethritis and balanoposthitis associated to *Neisseria elongata* [J]. Sex Transm Dis, 2016, 43(12): 778-779.
- [6] Knox J, Hume S, Johnson D. Sternoclavicular septic arthritis caused by *Neisseria elongata* subspecies *nitroreducens*[J]. Pathology, 2015, 47(5): 490-492.
- [7] 蒋一飞, 范坤, 梅亚宁, 等. 微黄奈瑟菌引起急性尿路感染合并菌血症 1 例[J]. 临床检验杂志, 2020, 38(6): 478-480.
Jiang YF, Fan K, Mei YN, et al. A case of acute urinary tract infection complicated with bacteremia caused by *Neisseria flavus*[J]. Chinese Journal of Clinical Laboratory Science, 2020, 38(6): 478-480.
- [8] Jorgensen JH, Pfaller MA. 临床微生物学手册[M]. 王辉, 马筱玲, 钱渊, 等译. 11 版. 北京: 中华医学电子音像出版社, 2017.
Jorgensen JH, Pfaller MA. Manual of clinical microbiology [M]. Translated by Wang H, Ma XL, Qian Y, et al. 11th ed. Beijing: Chinese Medicine Multimedia Press, 2017.
- [9] 龙小平, 戴仲秋, 谢轶. 长奈瑟菌致感染性心内膜炎 1 例案例分析及文献回顾[J]. 国际检验医学杂志, 2020, 41(8): 1022-1024.
Long XP, Dai ZQ, Xie Y. A case analysis and literature review of infective endocarditis caused by *Neisseria elongata*[J]. International Journal of Laboratory Medicine, 2020, 41(8): 1022-1024.
- [10] 陶云峰, 孟祥, 赵勇, 等. 椎间隙感染的脊柱内镜扩张管置管冲洗治疗 1 例[J]. 中国疼痛医学杂志, 2017, 23(11): 875-877, 880.
Tao YF, Meng X, Zhao Y, et al. One case of spinal endoscopic dilatation tube irrigation for the treatment of intervertebral space infection[J]. Chinese Journal of Pain Medicine, 2017, 23(11): 875-877, 880.
- [11] 陈涛, 刘开宇, 常恒瑞, 等. 粪肠球菌致原发性腰椎间隙感染 1 例[J]. 中国矫形外科杂志, 2019, 27(22): 2109-2111.
Chen T, Liu KY, Chang HR, et al. A case of primary lumbar intervertebral space infection caused by *Enterococcus faecalis* [J]. Orthopedic Journal of China, 2019, 27(22): 2109-2111.
- [12] 程清平, 王东福, 焦朋, 等. 腰椎间盘突出术后椎间隙感染的治疗及危险因素分析[J]. 中国骨与关节损伤杂志, 2017, 32(1): 32-35.
Cheng QP, Wang DF, Jiao P, et al. Risk factors and treatment of lumbar disc space infection after discectomy[J]. Chinese Journal of Bone and Joint Injury, 2017, 32(1): 32-35.
- [13] Tsantes AG, Papadopoulos DV, Vrioni G, et al. Spinal infections: an update[J]. Microorganisms, 2020, 8(4): 476.
- [14] 徐阔, 季娜, 王婷. CRP、NEU、ESR 对腰椎间隙感染的诊断评价[J]. 现代医学, 2021, 49(1): 79-82.
Xu K, Ji N, Wang T. CRP, NEU and ESR for diagnosis and evaluation of lumbar intervertebral space infection[J]. Modern Medical Journal, 2021, 49(1): 79-82.
- [15] 叶青萍, 任建敏, 丁卉. 长奈瑟菌致血流感染 1 例[J]. 临床检验杂志, 2022, 40(2): 159-160.
Ye QP, Ren JM, Ding H. A case of bloodstream infection caused by *Neisseria elongata* [J]. Chinese Journal of Clinical Laboratory Science, 2022, 40(2): 159-160.
- [16] 傅庆萍, 颜冬梅, 肖丽华, 等. 短暂时性脑缺血发作伴长奈瑟菌血流感染报道 1 例[J]. 国际检验医学杂志, 2020, 41(10): 1276-1277.
Fu QP, Yan DM, Xiao LH, et al. A case of transient ischemic attack associated with *Neisseria elongata* bloodstream infection[J]. International Journal of Laboratory Medicine, 2020, 41(10): 1276-1277.

(本文编辑:文细毛)

本文引用格式:杨佩红,周柯,张永峰,等.长奈瑟菌致椎间隙感染 1 例报告[J].中国感染控制杂志,2022,21(10):1031-1034. DOI: 10.12138/j.issn.1671-9638.20222968.

Cite this article as: YANG Pei-hong, ZHOU Ke, ZHANG Yong-feng, et al. Intervertebral space infection caused by *Neisseria elongata*: one case report [J]. Chin J Infect Control, 2022, 21(10): 1031-1034. DOI: 10.12138/j.issn.1671-9638.20222968.