

DOI: 10. 12138/j. issn. 1671-9638. 202006648

· 论 著 ·

海南 1 例类鼻疽病表现为脑部病变合并继发癫痫的临床特征

吴 彪¹, 郑婉婷², 钟成望², 王清滢², 林灿灿², 蔡佳芮², 吴 华¹, 贾 杰¹, 肖 莎²

(1. 海南省人民医院 海南医学院附属海南医院感染科, 海南海口 570311; 2. 海南医学院公共卫生学院环境卫生与职业医学教研室, 海南海口 571199)

[摘 要] 本文报告 1 例类鼻疽病少见的脑部病变病例合并继发癫痫, 患者为 54 岁男性, 水泥工, 因“右髋疼痛 10 d”、“癫痫发作”2 次入院, 经血培养检出假鼻疽伯克霍尔德菌, 确诊为类鼻疽病, 药敏试验显示对亚胺培南、复方磺胺甲噁唑敏感, 经头颅 MRI 证实右侧半卵圆中心、胼胝体及扣带回后部多发脑部病变。采取抗感染、器官功能支持等内科对症治疗, 经过 6 个月的治疗, 患者恢复良好。因此, 类鼻疽病合并中枢神经系统疾病应及时做相关检查, 包括头颅 MRI, 积极行细菌培养及药敏试验, 长期规范的抗感染治疗以避免复发。

[关 键 词] 类鼻疽病; 假鼻疽伯克霍尔德菌; 脑部病变; 癫痫

[中图分类号] R754

Clinical characteristics of one case of melioidosis with brain lesions and secondary epilepsy in Hainan

WU Biao¹, ZHENG Wan-ting², ZHONG Cheng-wang², WANG Qing-ying², LIN Can-can², CAI Jia-rui², WU Hua¹, JIA Jie¹, XIAO Sha² (1. Department of Infection, Hainan General Hospital, The Affiliated Hainan Hospital of Hainan Medical University, Haikou 570311, China; 2. Department of Environmental and Occupational Health, School of Public Health, Hainan Medical University, Haikou 571199, China)

[Abstract] One case of melioidosis associated with rare brain lesion and secondary epilepsy was reported, patient was admitted to a hospital twice because of “right hip pain for 10 days” and “epileptic seizure”, *Burkholderia pseudomallei* was isolated through blood culture, and was diagnosed as melioidosis, antimicrobial susceptibility testing showed that it was susceptible to imipenem and compound sulfamethoxazole, magnetic resonance imaging (MRI) of brain proved that it was multiple brain lesions in right centrum ovale, corpus callosum, and posterior cingulate gyrus. After 6 months of symptomatic medical treatment, including anti-infective treatment and organ function support, patient recovered well. Therefore, relevant examination should be conducted in time for melioidosis complicated with central nervous system diseases, including cranial MRI, active bacterial culture and antimicrobial susceptibility testing, as well as long-term standardized anti-infective treatment, so as to avoid recurrence.

[Key words] melioidosis; *Burkholderia pseudomallei*; brain lesion; epilepsy

类鼻疽病(melioidosis)是由假鼻疽伯克霍尔德菌(*Burkholderia pseudomallei*, BP)引起的一种人兽共患的传染性疾病, 发病区域一般在北纬 20° 至

南纬 20° 之间, 主要分布于热带和亚热带地区^[1-2]。BP 是一种非发酵革兰阴性条件致病菌, 我国海南、广西、台湾、香港等地均报道了由 BP 引起的传染病

[收稿日期] 2020-03-11

[基金项目] 海南省重点研发项目(ZDYF2018113); 海南省哲学社会科学 2020 年规划课题[HNSK(ZC)20-36]; 大学生省级创新训练项目(S202011810010)

[作者简介] 吴彪(1976-), 男(汉族), 海南省海口市人, 副主任医师, 主要从事传染病研究。

[通信作者] 肖莎 E-mail: xiaosha4226@126.com

例^[3-4]。农民、存在基础疾病如糖尿病、免疫功能低下等是类鼻疽病的高危人群,临床表现多种多样,缺乏特异性,极易误诊,有“似百样病”之称^[5],但仍以菌血症型多见。化脓性关节炎多由金黄色葡萄球菌、肺炎链球菌等引起^[6],由 BP 引起的化脓性关节炎、脑部病变并发继发性癫痫则十分少见。我院收治 1 例由 BP 引起的类鼻疽败血症、化脓性髋关节炎、脑部病变、继发性癫痫、肺部感染等,明确病原学诊断后,经抗感染等对症治疗后治愈,现报告如下。

1 临床资料

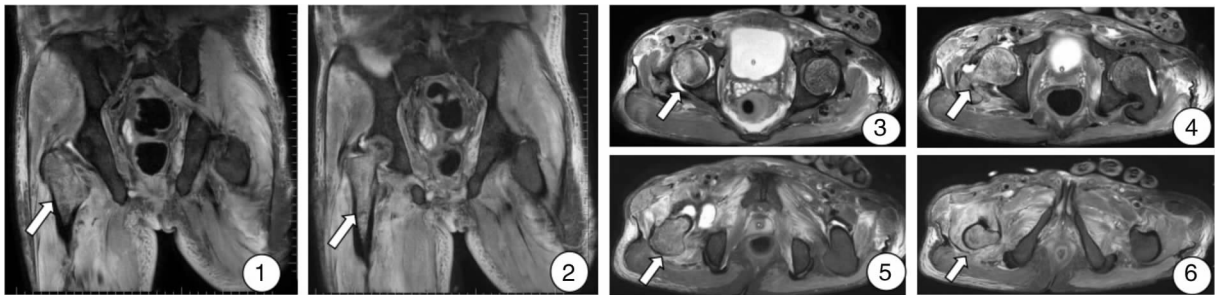
1.1 病史 患者男性,54 岁,海南儋州人,水泥工,2019 年 8 月 31 日因“发热 2 d,右髋部痛,腿部活动受限”就诊于儋州市人民医院,给予抗感染等治疗,效果欠佳,9 月 9 日因“气促、血压降低”转入我院,9 月 12 日血培养见 BP,诊断为类鼻疽败血症、右髋化脓性关节炎、I 型呼吸衰竭、多器官功能不全,给予呼吸机辅助通气、抗感染、连续性肾替代治疗

(CRRT)等对症支持治疗,好转后于 10 月 25 日出院。12 月因“突发意识丧失、四肢强直,伴双眼向上凝视,呕吐胃内容物,肢体强直持续 10 余分钟缓解,随后患者神志逐渐恢复,但表情淡漠,并反复出现发热,体温可达 38.5℃”,再次收入我院,诊断为类鼻疽败血症、继发性癫痫、代谢性脑病、肺部感染、2 型糖尿病。既往史有“肾结石”病史,无酗酒及抽烟史,否认药物过敏史。

1.2 体格检查及实验室检查

1.2.1 体格检查 神清,颈软,双肺无啰音。腹肌紧张,全腹压痛,无反跳痛,Murphy 征可疑阳性,肝脾肋下未触及。右下肢稍肿胀、皮温稍高,四肢肌力 V 级。

1.2.2 影像学检查 (1)双髋关节 MRI 平扫见图 1。(2)头颅 MRI 平扫见图 2。(3)上、下腹部 CT:双肺散在炎症;右侧胸腔少量积液;脾内斑条状低密度灶;门脉周围间隙稍增宽;肝、脾饱满,肝密度稍降低;胆囊炎。



注:1-6. T₂ WI Dixon 序列:示右侧股骨及左侧股骨头呈高信号,双侧髋关节积液、邻近软组织间隙广泛絮状渗出。

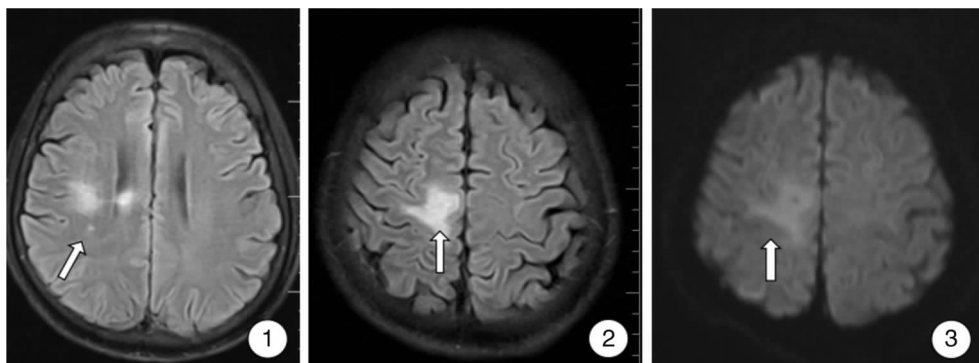
图 1 2019 年 9 月 26 日患者双髋关节 MRI 平扫结果

Figure 1 MRI plain scan of bilateral hip joint of the patient, September 26, 2019

1.2.3 实验室检查 血常规:白细胞计数(WBC) $5.34 \times 10^9/L$,红细胞计数(RBC) $4.72 \times 10^9/L$,血小板(PLT) $246 \times 10^9/L$ 。尿常规:葡萄糖+,蛋白++。血气分析(吸氧浓度 29%):pH 7.51,动脉氧分压(PO_2) 40 mmHg,动脉二氧化碳分压(PCO_2) 28 mmHg,氧合指数 138 mmHg,乳酸 8 mmol/L。肾功能:尿肌酐(Cr) 112.0 $\mu mol/L$,C 反应蛋白(CRP) 248.16 mg/L,随机血葡萄糖 14.83 mmol/L,糖化血红蛋白 13.1%。

1.3 诊疗过程

1.3.1 第 1 次入院 结合病史及检测结果诊断为“类鼻疽败血症、右髋化脓性关节炎”。9 月 9 日给予美罗培南(q8h, 1 g/次)联合万古霉素(q12h, 1 g/次)进行抗感染治疗 4 d 后,血培养、痰培养均提示 BP 生长,药敏结果见表 1。9 月 13 日改用亚胺培南/西司他丁(q8h, 1 g/次)联合复方磺胺甲噁唑片(q8h, 0.96 g/次)。10 月 1 日诊断为 2 型糖尿病,予重组甘精胰岛素皮下注射。同时给予器官功能支持、营养神经、改善脑代谢等治疗。10 月 25 日患者肌力明显恢复,右髋关节疼痛减轻,复查头颅 MRI 平扫,见图 3,病情稳定予以出院,嘱继续复方磺胺甲噁唑抗感染治疗半年。



注:1. T₂ Flair 序示右侧辐射冠区、胼胝体部右侧见斑片状高信号;2. T₂ Flair 序示右侧半卵圆中心区斑片状高信号;3. DWI(b = 1 000 s/mm²)示右侧半卵圆中心区对应区域稍高信号。

图 2 2019 年 10 月 11 日患者头颅 MRI 平扫结果

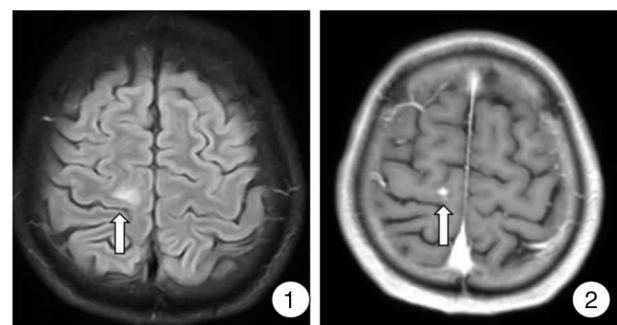
Figure 2 MRI plain scan of brain of the patient, October 11, 2019

表 1 第 1 次入院检出 BP 药敏结果

Table 1 Antimicrobial susceptibility testing results of *Burkholderia pseudomallei* at the first admission

抗菌药物	药敏结果	MIC(μg/mL)
亚胺培南	S	≤1
头孢他啶	S	2
复方磺胺甲噁唑	S	≤2/38

注: S (susceptible) 敏感, MIC (minimum inhibitory concentration) 最低抑菌浓度。



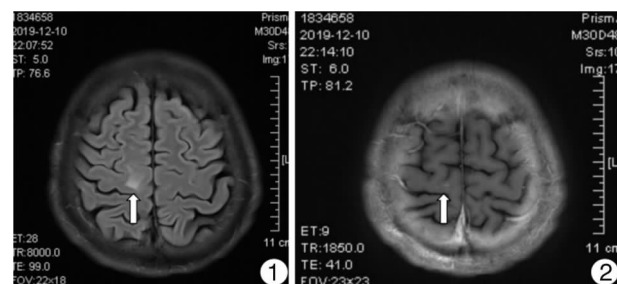
注:1. T₂ Flair 序示右侧半卵圆中心区斑片状高信号较 2019 年 10 月 11 日明显缩小;2. 增强扫描右侧半卵圆中心病灶结节状明显强化。

图 3 2019 年 10 月 23 日头颅 MRI 平扫 + 增强结果

Figure 3 MRI plain and enhanced scan of brain, October 23, 2019

1.3.2 第 2 次入院 因“癫痫发作伴发热”再次收入我院,诊断为类鼻疽病并脑部病变、继发性癫痫、

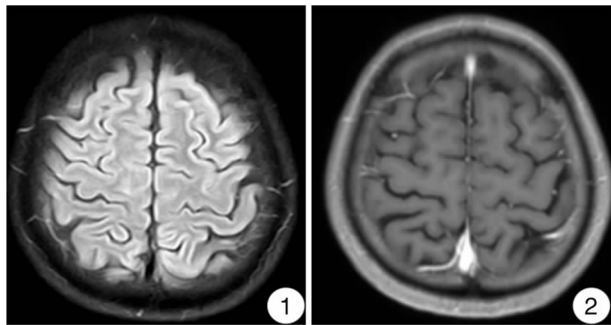
肺部感染、2 型糖尿病。入院检查:12 月 11 日外院颅脑 MRI(平扫 + 增强)结果见图 4。查脑脊液压力 160 mmH₂O,脑脊液常规,无色清亮,蛋白定量 1.105 g/L,定性 ++、红细胞与白细胞均未见,腺苷脱氨酶 1 U/L、葡萄糖 3.95 mmol/L、氯化物 117.7 mmol/L,脑脊液培养阴性。抗感染给予美罗培南 (q8h, 2.0 g/次),1 周后减量 (q8h, 1.0 g/次),同时联合复方磺胺甲噁唑片 (q8h, 0.96 g/次) 治疗,用药后出现皮疹伴瘙痒明显,遂停用复方磺胺甲噁唑。2020 年 1 月 11 日颅脑 MRI(平扫 + 增强)结果:脑部病变较前明显缩小,见图 5。病情平稳后出院,继续多西环素片 (0.1 g, bid) 联合左氧氟沙星片 (0.5 g, qd) 口服治疗,定期随访。



注:1. T₂ Flair 序示右侧半卵圆中心病灶较前明显吸收;2. 增强扫描病灶呈小结节状轻度强化。

图 4 2019 年 12 月 11 日颅脑 MRI 平扫 + 增强结果

Figure 4 MRI plain and enhanced scan of brain, December 11, 2019



注:1. T₂ Flair 序示,与 2019 年 12 月 11 日片比较,右侧半卵圆中心病灶较前明显缩小;2. 增强扫描病灶未见明显强化。

图 5 2020 年 1 月 11 日 颅脑 MRI 平扫 + 增强结果

Figure 5 MRI plain and enhanced scan of brain, January 11, 2020

2 讨论

类鼻疽病主要通过呼吸道、消化道或皮肤伤口接触含有致病菌的土壤、水或农作物等感染,另外,家庭密切接触、母婴传播、吸血昆虫叮咬感染也有报道^[7]。类鼻疽病流行与台风、雨水密切相关,Currie 等^[8]在澳大利亚对 540 例患者进行目前最大前瞻性研究,85%的病例发生在季风季节。符惠群等^[9]调查了海南省 1997—2007 年发生的类鼻疽病例,发现降雨丰富的年份患病率比其他年份高,且 90.9% 患者的发病时间集中在多雨秋季。另有研究^[10]表明海南在 2014 年台风“威马逊”过后一个月内类鼻疽患者突增 5 例,且地点均集中在台风登陆途经的文昌海口一带。本病例为海南儋州 54 岁中老年男性,职业为本地务农水泥工,发病时间为 9 个月,入院后首次诊断为 2 型糖尿病,因此该患者的年龄、职业、免疫力、发病季节均符合类鼻疽病感染的高危因素,提示在诊疗过程中,应充分了解患者的基本特征,同时尽早完成细菌培养鉴定,为诊断提供依据。

类鼻疽病临床表现多样,无明显特征性,可分为急性发病、慢性感染、隐性感染和潜伏期感染,病变可累及多个器官如肺、肝、胆、胰腺、脾、肾、眶睑、前列腺、骨骼、软组织等。不同流行区域的类鼻疽病临床表现和易累及的器官组织也不相同,如澳大利亚类鼻疽病例中前列腺脓肿较多;泰国病例中以中枢神经系统、腮腺受累的患者较多^[11]。海南类鼻疽病的临床表现以肺部感染和败血症最常见,吴华等^[12]研究报道在海南 95 例类鼻疽病患者中肺部感染和败血症分别占 70% 和 54%。免疫功能低下,如糖尿病、肝病等患者易引起急性败血症,病死率高达

73%^[13]。Currie 等^[14]报道的 232 例类鼻疽病患者中,12 例(5%)存在中枢神经系统病变,临床表现主要为单侧肢体无力,小脑占优势征,伴有周围无力的小脑和脑干混合征和四肢无力;对其中 11 例患者的脑脊液进行了微生物学检测,仅 2 例培养阳性,BP 检出率较低。另有文献^[15-17]报道类鼻疽病患者存在脑膜炎、脑炎、脑脓肿伴局灶性神经功能缺损、颅神经麻痹、硬膜下脓肿、脊髓硬膜外脓肿或颅骨和椎体骨髓炎等病变。本病例送检 1 次脑脊液培养为阴性。提示在今后的诊疗过程中,应尝试提取关节腔积液、脑脊液、血液、脓性分泌物等,反复多次培养进行病原学检查,提高病原学检出率,从而尽早诊断。

由 BP 引起的化脓性关节炎、脑部病变合并继发性癫痫罕见。本病例起病急、病程短,患者初次入院 12 d 前出现发热、右髌部疼痛、活动受限伴休克、器官功能障碍,病情危重,经验性选用碳青霉烯类美罗培南为患者抢救获得时机。3 d 后血培养提示 BP 感染。Muthusamy 等^[15]报道了 2 例类鼻疽中枢神经系统病变合并癫痫,经治疗恢复良好。何龙等^[18]报道了 1 例由 BP 引起的化脓性髌关节炎,明确病原学诊断后,经抗菌药物治疗、髌关节切除旷置、二期全髌关节置换后治愈的成功案例。本病例经头颅 MRI 证实病变部位主要位于双侧额叶、右侧半卵圆中心、右侧胼胝体及扣带回后部多发病变,经抗菌药物治疗后缓解。Lai 等^[19]研究发现应用 MRS 和 DWI 的结合能有效鉴别脓肿和囊性肿瘤。因此,当患者出现意识改变和神经体征时,急诊头颅 CT 是很有必要的,而颅脑 MRI 增强扫描优于早期 CT,能更好地显示脓肿病灶和周围水肿。

我国类鼻疽规范化治疗方案尚未施行,亦没有标准的中枢神经系统类鼻疽病的治疗方案。目前推崇澳大利亚的标准^[20]和根据病灶变化等情况临床指导用药。分离的菌株对多数抗菌药物耐药,其中对亚胺培南、美罗培南、复方磺胺甲噁唑和头孢他啶的耐药率较低,可作为经验用药治疗,喹诺酮类药物体外试验敏感,可作为次选的联合用药。美罗培南具有良好的血脑屏障穿透性,治疗过程中罕见药物相关性癫痫的发作,可作为鼻疽病中枢神经系统抗感染的首选。强化期静脉全身抗菌药物治疗一般 12 周,维持期继续口服用药 3 个月预防复发。长期规范抗菌药物治疗预后良好,存在脓肿时,清创和充分的引流能更好、更快地控制感染^[21]。本病例类鼻疽病合并脑部的病变、癫痫发作,通过长期规范抗菌药物治疗有好转,诊疗中仍应加强规范送检,尤其是

抗菌药物使用前,多次送检,以获得明确的病原学依据。在治疗过程中应用复方磺胺甲噁唑 3 个月后出现皮炎加重,考虑由药物过敏引起,因此也应注意类鼻疽以及其复发引起的皮炎,尤其在复方磺胺甲噁唑作为根治治疗过程中出现的过敏性皮炎^[22]。出院后续口服多西环素联合左氧氟沙星治疗,并积极控制血糖,经过 6 个月的治疗,患者恢复良好,目前继续随访中。

全球旅游业蓬勃发展,随着海南旅游的增加,若游客感染类鼻疽病,其返回居住地后发病,也会对此病的诊治带来难度。因此,类鼻疽病作为值得关注的公共防控问题,医务人员应熟悉类鼻疽病的流行病学史、掌握其临床特征,并结合实验室结果和影像学资料,做到早发现、早诊断、早治疗。

[参 考 文 献]

- [1] 方静,方瑶. 类鼻疽的研究进展及诊疗现状[J]. 微生物与感染, 2013, 8(2): 115-118.
- [2] David AD. Melioidosis as an emerging global problem[J]. Acta Trop, 2000, 74(2-3): 115-119.
- [3] 钟有清,林慧. 海南岛类鼻疽 40 例患者的临床特征及随访分析[J]. 中华肺部疾病杂志(电子版), 2014, 7(2): 55-57.
- [4] 马广强,王倩,朱金华,等. 广西地区类鼻疽伯克霍尔德氏菌的分布调查[J]. 第三军医大学学报, 2013, 35(2): 142-144.
- [5] 吴华,王旭明,黄东良. 海南类鼻疽的流行病学特点和临床特点调查研究[J]. 中国全科医学, 2013, 16(8): 923-926.
- [6] 覃禹,毛晓丽. 感染性关节炎的病原学特点及抗菌药物治疗分析[J]. 广西医学, 2019, 41(16): 2136-2138.
- [7] 黎伟明,王丽娜,张未寒,等. 类鼻疽研究近况[J]. 中国热带医学, 2005, 5(2): 388-389, 393.
- [8] Currie BJ, Ward L, Cheng AC. The epidemiology and clinical spectrum of melioidosis: 540 cases from the 20 year Darwin prospective study[J]. PLoS Negl Trop Dis, 2010, 4(11): e900.
- [9] 符惠群,郭红荔,莫成锦. 海南地区类鼻疽伯克霍尔德菌的流行病学调查及临床特征研究[J]. 山东医药, 2009, 49(12): 72-74.
- [10] 麦文慧,陈海,朱雄,等. 威马逊台风经过地区集中出现的五例类鼻疽流行病学分析[J]. 海南医学, 2016, 27(10): 1695-1697.
- [11] Cheng AC, Currie BJ. Melioidosis: epidemiology, pathophysio-

logy, and management[J]. Clin Microbiol Rev, 2005, 18(2): 383-416.

- [12] 吴华,王旭明,黄东良. 95 株类鼻疽伯克霍尔德杆菌的分离鉴定分析[J]. 中国人兽共患病学报, 2013, 29(7): 730-732.
- [13] 李天娇,符惠群,黄涛,等. 类鼻疽伯克霍尔德菌感染的临床特点与耐药性分析[J]. 中国实验诊断学, 2011, 15(5): 888-890.
- [14] Currie BJ, Fisher DA, Howard DM, et al. Neurological melioidosis[J]. Acta Trop, 2000, 74(2-3): 145-151.
- [15] Muthusamy KA, Waran V, Puthuchearry SD. Spectra of central nervous system melioidosis[J]. J Clin Neurosci, 2007, 14(12): 1213-1215.
- [16] Vestal ML, Wong EB, Milner DA Jr, et al. Cerebral melioidosis for the first time in the western hemisphere[J]. J Neurosurg, 2013, 119(6): 1591-1595.
- [17] Kumar GS, Raj PM, Chacko G, et al. Cranial melioidosis presenting as a mass lesion or osteomyelitis[J]. J Neurosurg, 2008, 108(2): 243-247.
- [18] 何龙,施腾彬,方心俞,等. 假鼻疽伯克霍尔德菌致双髋慢性化脓性关节炎 1 例并文献回顾[J]. 中国感染控制杂志, 2019, 18(8): 756-762.
- [19] Lai PH, Hsu SS, Ding SW, et al. Proton magnetic resonance spectroscopy and diffusion-weighted imaging in intracranial cystic mass lesions[J]. Surg Neurol, 2007, 68(Suppl 1): S25-S36.
- [20] Wiersinga WJ, Currie BJ, Peacock SJ. Melioidosis[J]. N Engl J Med, 2012, 367(11): 1035-1044.
- [21] Liang CC, Chen SY, Chen TY, et al. Central nervous system melioidosis mimics malignancy: a case report and literature review[J]. World Neurosurg, 2016, 89: 732.e19-732.e23.
- [22] 杨丽,陆俊羽. 反复 10 余年皮疹的类鼻疽病误诊 1 例[J]. 第三军医大学学报, 2014, 36(6): 552, 563.

(本文编辑:陈玉华)

本文引用格式:吴彪,郑婉婷,钟成望,等. 海南 1 例类鼻疽病表现为脑部病变合并继发癫痫的临床特征[J]. 中国感染控制杂志, 2020, 19(12): 1129-1133. DOI: 10. 12138/j. issn. 1671-9638. 202006648.

Cite this article as: WU Biao, ZHENG Wan-ting, ZHONG Cheng-wang, et al. Clinical characteristics of one case of melioidosis with brain lesions and secondary epilepsy in Hainan[J]. Chin J Infect Control, 2020, 19(12): 1129-1133. DOI: 10. 12138/j. issn. 1671-9638. 202006648.