

DOI: 10.3969/j.issn.1671-9638.2015.09.018

· 病例报告 ·

## 黄连纱条治疗难治性创口感染 2 例

# Rhizoma coptidis article yarn in treatment of refractory wound infection: two cases reported

王道翠(WANG Dao-cui), 王华东(WANG Hua-dong), 王康钦(WANG Kang-qin)

(保康县中医医院, 湖北 襄阳 441600)

(Baokang County Hospital of Traditional Chinese Medicine, Xiangyang 441600, China)

[关键词] 外科; 黄连纱条; 多重耐药菌; 创口; 感染

[中图分类号] R641 [文献标识码] E [文章编号] 1671-9638(2015)09-0642-02

多重耐药菌即 1 种微生物对 3 类(比如氨基糖苷类、红霉素、 $\beta$ -内酰胺类)或 3 类以上抗菌药物同时耐药。随着抗菌药物应用日益广泛, 细菌耐药性已成为国际、国内医院感染和社区感染普遍存在的问题。对于难治性(多重耐药菌感染)创口的治疗, 某中医院普通外科采取中医特色自制黄连纱条对难治性感染创口进行治疗。2010—2014 年共治疗 25 例难治性创口感染患者, 均已进行分泌物细菌培养及检测确诊, 其中创面超过  $3\text{ cm} \times 4\text{ cm}$  9 例, 形成窦道伴有渗出 8 例, 采取传统抗菌药物换药无效果 11 例, 采用黄连纱条治疗后所有患者均在 30 d 内出院, 其中完全愈合 18 例(72.00%), 基本愈合 7 例(28.00%), 均取得较满意疗效。现将 2 例典型的难治性感染创口病例报告如下。

### 1 病历资料

1.1 病例 1 患者孔某, 男性, 47 岁, 不慎在家摔倒, 擦伤臀部, 未经处理, 遂导致臀部伤口溃疡并形成窦道, 在当地卫生院传统换药治疗 40 余天, 伤口仍然脓液不尽, 遂来我院就诊。入院情况: 窦道口约  $4\text{ cm} \times 3\text{ cm}$ , 窦道深约 12 cm, 局部红肿, 窦道内有

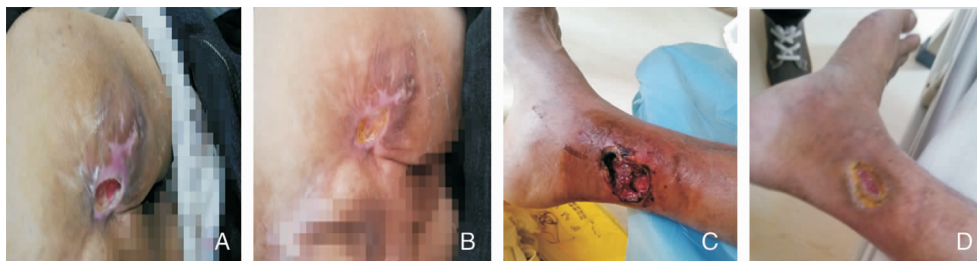
炎性分泌物(见图 1A)。第 1 次取分泌物做培养 + 药敏, 检出肺炎克雷伯菌; 第 2 次分泌物培养检出超广谱  $\beta$ -内酰胺酶(ESBLs)阴沟肠杆菌。用自制黄连纱条予患者伤口换药, 每日 1 次, 用生理盐水清洁伤口后以黄连纱条擦洗, 再以黄连纱条湿敷包扎, 数天红肿消退, 渗出减少, 肉芽呈现生长趋势, 换药 23 d 后, 窦道基本消失, 创面干燥结痂(见图 1B), 患者满意出院。

1.2 病例 2 患者刘某, 男性, 53 岁, 在家做农活时不慎被树枝戳伤右脚内踝部, 仅行包扎处理, 数日后感伤处疼痛难忍, 发现伤处周围皮肤暗黑, 伤口处流出脓液, 当地卫生院行清创 + 切口排脓, 愈合难度较大, 遂入我院治疗。入院情况: 右侧内踝部见约  $3\text{ cm} \times 5\text{ cm}$  创面, 创面溃烂, 周围附着少许坏死肉芽组织, 渗出较多(见图 1C)。第 1 次取分泌物培养检出鲍曼不动杆菌, 以敏感抗菌药物局部填塞, 效果欠佳, 第 2 次取分泌物培养出阴沟肠杆菌(ESBLs)。用自制黄连纱条换药此伤口, 每日 1 次, 经过处理, 新鲜红润的新生肉芽组织逐渐长满整个创面。换药 25 d 后凹陷创面基本消失, 创面干燥, 四周结痂, 中心留有  $2\text{ cm} \times 1\text{ cm}$  新鲜肉芽创面(见图 1D), 患者满意出院, 回家继续巩固治疗。

[收稿日期] 2014-12-12

[作者简介] 王道翠(1971-), 女(汉族), 湖北省襄阳市人, 副主任护师, 主要从事医院感染管理研究。

[通信作者] 王道翠 E-mail: 2541145324@qq.com



A: 患者孔某治疗前; B: 患者孔某治疗后; C: 患者刘某治疗前; D: 患者刘某治疗后

图 1 黄连纱条治疗前后患者创口情况

## 2 讨论

对于多重耐药菌感染创口的患者来说,无疑会导致其住院时间延长,经济负担增加,严重者甚至可导致死亡。常规治疗疗效不佳,因此开发中药进行抗菌抗炎是治疗多重耐药菌感染的手段之一。

本组病例中,取黄连 120 g,煅石膏 60 g,黄芩 50 g,将以上药物置于药锅中,加入清水 1 000 mL,浸泡 1 h 后煎沸 30 min,浓煎至 600 mL,滤过药渣,倒入无菌罐放入无菌纱布后制成黄连纱条。其作用原理:黄连性大苦大寒,善清心胃之火,除中焦湿热,有清热燥湿、泻火解毒之功效,是治湿热火郁之要药。黄连具有有解热、抗菌、抗病毒、解毒、抗过敏、提高免疫功能、抗溃疡、利胆、降血糖等作用。黄连对痢疾志贺菌、百日咳杆菌、伤寒沙门菌、结核分枝杆菌、金黄色葡萄球菌、溶血性链球菌、肺炎链球菌及白假丝酵母菌均有明显的抑制作用<sup>[1]</sup>。煅石膏性

甘、辛、涩、寒,用于收湿生肌,敛疮,止血。外治溃疡不敛,湿疹瘙痒,水火烫伤,外伤出血。黄芩性苦寒,现代医学研究证明煎剂在体外有较广的抗菌谱,用于清热燥湿、泻火、解毒、止血<sup>[2-3]</sup>。

综上所述,黄连纱条对于难治性感染创口,疗效好,副作用少,并且缩短患者病程,减少患者痛苦。

### [参 考 文 献]

- [1] 郭莉. 自制黄连液纱条换药 38 例[C]//中华护理学会 2009 全国外科护理学术交流暨专题讲座会议论文汇编. 2009.
- [2] 苏运辉, 江灶金, 谭小文, 等. 慷舒灵用于糖尿病多重耐药菌感染伤口的护理观察[J]. 中国实用护理杂志, 2010, 26(21): 54-55.
- [3] 丁洪飞, 于海涛. 如何在中医医院发展神经外科[J]. 中医药管理杂志, 2010, 18(7): 654-655.

(本文编辑:陈玉华)