

DOI: 10. 12138/j. issn. 1671-9638. 20222622

临床感染专题·论著

成人 EB 病毒性肺炎合并 EB 病毒性脑炎一例报告

肖逸¹, 张凌云², 曾朝阳¹, 赵雅¹

(三峡大学第一临床医学院 1. 内分泌科; 2. 呼吸与危重症医学科, 湖北 宜昌 443003)

[摘要] EB 病毒作为一种以人为宿主的病毒长期潜伏于人体, 当机体免疫力低下时可导致疾病的发生。现报告一例某院收治的成人 EB 病毒性肺炎合并 EB 病毒性脑炎患者, 以发热为主要临床表现, 通过支气管肺泡灌洗液及脑脊液病原宏基因组二代测序(mNGS)明确诊断, 予以抗病毒治疗后完全好转。

[关键词] EB 病毒; 病毒性肺炎; 病毒性脑炎; 宏基因组二代测序

[中图分类号] R511

EB virus pneumonia complicated with EB virus encephalitis in an adult: a case report

XIAO Yi¹, ZHANG Ling-yun², ZENG Zhao-yang¹, ZHAO Ya¹ (1. Department of Endocrinology; 2. Department of Respiratory and Critical Care Medicine, The First College of Clinical Medical Science of China Three Gorges University, Yichang 443003, China)

[Abstract] Epstein-Barr (EB) virus, as a human host virus, lurks in the human body for a long time and can cause diseases when the body's immunity is low. This paper reports a case of EB virus pneumonia complicated with EB virus encephalitis in an adult patient admitted to a hospital. Fever was the main clinical manifestation, and the diagnosis was confirmed by metagenomic next-generation sequencing (mNGS) of bronchoalveolar lavage fluid (BALF) and cerebrospinal fluid, patient was completely improved after antiviral therapy.

[Key words] Epstein-Barr virus; viral pneumonia; viral encephalitis; metagenomic next-generation sequencing

EB 病毒(Epstein-Barr virus, EBV)是一种仅感染人的疱疹病毒, 可以导致多种疾病, 其中包括肿瘤性疾病, 最常见的有鼻咽癌、淋巴瘤及 EBV 相关胃癌。还有非肿瘤性疾病, 最常见的是传染性单核细胞增多症、嗜血细胞综合征、慢性 EBV 感染等^[1]。在世界范围内, 90% 以上的成年人在 35 岁时 EBV 抗体血清呈阳性, 不易再次感染^[2]。本例患者为老年男性, 感染 EBV 后出现病毒性肺炎及病毒性脑炎, 通过宏基因组二代测序(metagenomics next-generation sequencing, mNGS)明确诊断。现结合国内外相关文献, 对 EBV 感染患者的临床表现及诊断等多方面的最新研究进展进行总结, 并分析 mNGS 在临床诊断中的意义及价值。

1 病历资料

1.1 病史 患者男性, 62 岁。因“间断发热 1 月余”于 2021 年 8 月 30 日入院。患者于 1 个月前受凉后出现发热, 最高体温 39.0 °C, 无头晕、头痛, 无咳嗽、咳痰, 无胸痛、咯血及呼吸困难, 自行口服“伤风感冒胶囊”治疗后症状稍有缓解。2 周后患者再次出现发热, 遂于当地医院门诊就诊, 予以头孢类抗感染治疗后, 体温可降至正常, 1 天前患者再次出现发热, 查体温 37.5 °C, 遂于我院门诊就诊, 门诊查胸部 CT 提示双肺感染(见图 1), 遂以“肺部感染”收住入院。

[收稿日期] 2022-03-10

[作者简介] 肖逸(1997-), 女(汉族), 湖北省麻城市人, 硕士研究生, 主要从事内分泌及代谢疾病的基础与临床研究。

[通信作者] 曾朝阳 E-mail: zengzhaoyang@163.com

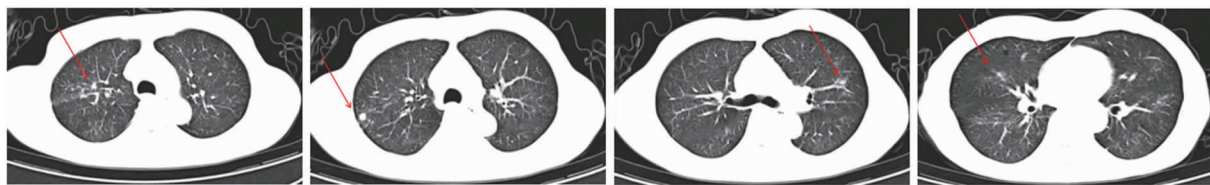


图 1 患者胸部 CT 检查结果

Figure 1 Chest CT examination result of patient

1.2 体格检查及既往史 入院后查体:体温 36.5℃, 脉搏 88 次/分,呼吸 18 次/分,血压 120/80 mmHg, 双肺呼吸音清晰,双肺未闻及干、湿性啰音,心脏各瓣膜区听诊未闻及杂音,神经系统查体阴性。既往史:既往有类风湿性关节炎病史 5 年余,未规律治疗。无吸烟饮酒史。

1.3 辅助检查 血常规白细胞计数 $8.1 \times 10^9/L$ 、中性粒细胞计数 $6.36 \times 10^9/L$ 、淋巴细胞计数 $1.0 \times 10^9/L$; 血沉 38 mm/h; D-二聚体 $2.56 \mu g/mL$; T-spot: 抗原 A10、抗原 B5; ENA(-)、ANCA(-); 肝肾功能、凝血功能、心肌酶谱、C 反应蛋白、降钙素原、G 试验均为正常。患者于 2021 年 9 月 2 日行支气管镜检查,结果提示:双侧支气管管腔通畅,未见明显异常。于右上叶尖后段灌洗留取支气管肺泡灌洗液 (bronchoalveolar lavage fluid, BALF), 留 BALF 行 mNGS 检测提示为 EBV (见图 2)。询问患者家属,患者入院前半个月曾出现记忆力下降、定向障碍,后自行好转。遂于 9 月 3 日完善颅脑增强核磁共振成像 (MRI), 结果提示:右侧颞叶深部及海马区、左侧颞极条片状强化信号影,考虑感染性病

变;累及左侧海绵窦可能性大(见图 3)。遂于 9 月 5 日行腰椎穿刺,脑脊液常规:蛋白定性试验(+),糖定性(+),有核细胞计数 $9 \times 10^6/L$, 隐球菌抗原、墨汁染色、抗酸染色、脑脊液培养均为阴性。脑脊液葡萄糖 2.9 mmol/L, 蛋白 0.83 g/L, 氯化物 (CL) 120.6 mmol/L。取脑脊液行 mNGS 检测结果提示为 EBV (见图 4)。

5. DNA 病毒 (DNA viruses)

属 (Genus)			种 (Species)/ 亚型 (Subtype)		
名称	序列数	相对丰度 (%)	名称	序列数	相对丰度 (%)
淋巴隐病毒属 <i>Lymphocryptovirus</i>	7 448	6.12	人疱疹病毒 4 型 (EB 病毒) <i>Human gammaherpesvirus 4 (Epstein-Barr virus)</i>	7 443	6.11
Q index (校正人源背景后该微生物的含量)			Q index 在同类标本中的分布		
14 508.87, 高于 87.05% 的同类样本					

图 2 2021 年 9 月 2 日患者 BALF 标本 mNGS 检测结果

Figure 2 mNGS examination result of patient's BALF specimen on September 2, 2021

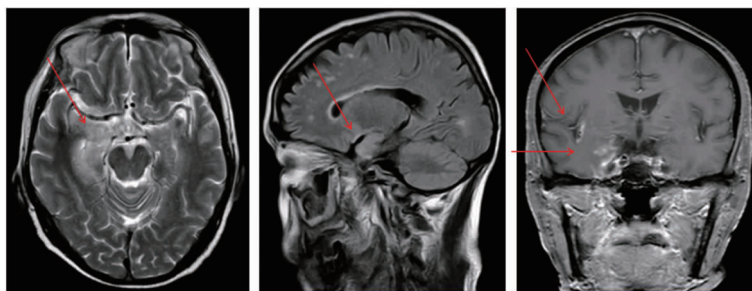


图 3 患者颅脑增强 MRI 检查结果

Figure 3 Cerebral enhanced MRI result of patient

1.4 治疗经过及预后 患者入院后予以左氧氟沙星抗感染治疗,体温为 36.8~37.8℃,9 月 4—12 日调整为更昔洛韦抗病毒治疗,体温恢复正常。患者

于 9 月 12 日好转出院,电话随访,患者神经系统症状完全好转。

5. DNA 病毒 (DNA viruses)

属 (Genus)			种 (Species)/ 亚型 (Subtype)		
名称	序列数	相对丰度 (%)	名称	序列数	相对丰度 (%)
淋巴隐病毒属 <i>Lymphocryptovirus</i>	4	0.03	人疱疹病毒 4 型 (EB 病毒) <i>Human</i>	4	0.03
			<i>gammaherpesvirus 4</i> (<i>Epstein-Barr virus</i>)		
Q index (校正人源背景后该微生物的含量)			Q index 在同类标本中的分布		
1 786.28, 高于 19.82% 的同类样本					

图 4 2021 年 9 月 5 日患者脑脊液标本 mNGS 检查结果

Figure 4 mNGS examination result of patient's cerebrospinal fluid specimen on September 5, 2021

2 讨论

EBV 即人类疱疹病毒 4 型,人类是唯一的宿主,主要通过唾液传播。大多数正常人在儿童期感染 EBV,然后终生潜伏携带,据估计,全世界有超过 90% 的成年人为 EBV 携带者^[3]。EBV 感染最常导致的良性疾病为传染性单核细胞增多症,同时 EBV 又是一种重要的肿瘤相关病毒,以鼻咽癌、淋巴瘤及 EBV 相关胃癌最常见^[4]。当 EBV 侵犯肺部时可导致病毒性肺炎,但 EBV 感染导致的肺炎发生率要低于流感病毒、副流感病毒、呼吸道合胞病毒等其他呼吸道病毒。国内外有关成人 EBV 相关肺炎的报道极少,Sriskandan 等^[5]曾在 1996 年报道 1 例成人 EBV 相关肺炎。该疾病以发热、咽痛、鼻塞、流涕等为主要临床表现,一般轻症患者预后良好。EBV 相关脑炎是一种较少见的病毒性脑炎,占急性病毒性脑炎的 5%~18%,通常预后良好,只有极少数患者会出现严重的神经系统后遗症或死亡^[6]。其临床表现无特异性,大多数患者仅表现为轻微神经系统症状^[7],因而 EBV 感染引起的神经系统损伤容易被临床医生忽视。

本例患者以发热为主要临床表现,胸部 CT 并非典型的病毒感染表现,因此予以经验性抗细菌治疗,效果欠佳,遂行支气管镜检查,BALF mNGS 检测提示 EBV 感染,病毒性肺炎诊断明确,换用更昔洛韦抗病毒治疗后,患者再无发热。患者病程中曾出现记忆力下降,结合患者颅脑增强 MRI 提示弥漫性中枢神经系统感染,行脑脊液 mNGS 检测提示 EBV 感染,病毒性脑炎诊断明确。但本例患者 EBV 首先感染的部位为肺部还是颅脑无法证实,本

文认为首先出现肺部感染的可能性大,因为在病毒性肺炎的病毒性血症期,机体免疫功能低下或者血脑屏障功能不全时,潜伏期的病毒激活后可通过血型播散进入神经系统,进而继发病毒性脑炎。mNGS 在本例患者疾病的诊断中起到至关重要的作用。

诊断病毒感染有多种检测手段,传统的方法主要是通过分离及鉴定病毒来明确病原体,而 mNGS 作为一种新型的检测手段,不需要微生物培养,不需要前提假设,从临床样品中提取核酸,利用基因组学的方法研究样品中所有微生物的种类和含量^[8]。与传统方法相比,mNGS 灵敏度高达 90%,且阳性率较微生物培养提高近 25%^[9]。虽然 mNGS 与传统检测方法比较具有无偏移、覆盖全、检出速度快等多种优势,但其不能完全替代传统的诊断手段。目前,mNGS 是在其他临床病原体检测没有结果的情况下才选择的二线方法^[10]。实际临床工作中,mNGS 更多的用于疑难和危重症患者的诊断,特别是在免疫功能缺陷、合并多种病原体感染以及罕见或新出现病原体感染的患者中,mNGS 能够尽早精准识别混合性感染、罕见及特殊病原体^[11-13]。自 2014 年新英格兰医学杂志报道首例通过 mNGS 诊断感染性疾病以来^[14],mNGS 已逐步应用于临床,并在许多常规检测方法无法确诊的情况下,为临床治疗提供有力证据。在一项关于 mNGS 诊断脑膜炎和脑炎的研究^[15]中发现,58 例神经系统感染患者中有 13 例(22%)常规检查方法无法确诊的病例通过脑脊液 mNGS 明确诊断。Huang 等^[16]比较 mNGS 和传统病原体检测方法在支气管镜检查标本中的效率,结果表明,mNGS 在 89% 的肺部感染患者中至少鉴定出一种微生物;在传统病原体检测结果为阴性的肺部感染患者标本中,mNGS 检测到与人类疾病相关微生物的比率为 94.49%。Wang 等^[17]研究表明,在 32 例重症肺炎患儿中,2 例经细菌培养、肺炎支原体聚合酶链反应(PCR)和呼吸道病毒筛查结果均呈阴性,但 BALF mNGS 检测证实巨细胞病毒和博卡病毒感染。这些研究提示 mNGS 对于病原体感染诊断具有重要优势;但 mNGS 偶尔也会出现假阳性及假阴性结果,因此,正确的解读 mNGS 结果也至关重要,临床医生需要结合患者的临床表现以及实验室检查结果,得出最终的诊断并予以精准的治疗。

综上所述,mNGS 相比于传统检测技术,在疑难和危重患者致病病原体的诊断过程中具有独特的优势,值得在临床推广,但对于结果的解读临床医生

需要与临床实际相结合,并结合治疗效果动态评估。随着研究的进一步发展,mNGS 技术将更加完善且广泛应用于疾病的早期诊断与治疗中。

利益冲突:所有作者均声明不存在利益冲突。

[参 考 文 献]

- [1] 宋春兰,成怡冰,崔亚杰,等.重症 EB 病毒性脑炎一例[J].中华传染病杂志,2020,38(9):590-593.
Song CL, Cheng YB, Cui YJ, et al. A case of severe EB virus encephalitis[J]. Chinese Journal of Infectious Diseases, 2020, 38(9): 590-593.
- [2] Ciccarese G, Trave I, Herzum A, et al. Dermatological manifestations of Epstein-Barr virus systemic infection; a case report and literature review[J]. Int J Dermatol, 2020, 59(10): 1202-1209.
- [3] Choi SJ, Shin YS, Kang BW, et al. DNA hypermethylation induced by Epstein-Barr virus in the development of Epstein-Barr virus-associated gastric carcinoma[J]. Arch Pharm Res, 2017, 40(8): 894-905.
- [4] Han ST, Tay JK, Loh CJL, et al. Epstein-Barr virus epithelial cancers - a comprehensive understanding to drive novel therapies[J]. Front Immunol, 2021, 12: 734293.
- [5] Sriskandan S, Labrecque LG, Schofield J. Diffuse pneumonia associated with infectious mononucleosis; detection of Epstein-Barr virus in lung tissue by in situ hybridization[J]. Clin Infect Dis, 1996, 22(3): 578-579.
- [6] Huang LT, Zhang X, Fang XL. Case report: Epstein-Barr virus encephalitis complicated with brain stem hemorrhage in an immune-competent adult [J]. Front Immunol, 2021, 12: 618830.
- [7] Cheng H, Chen DD, Peng XL, et al. Clinical characteristics of Epstein-Barr virus infection in the pediatric nervous system [J]. BMC Infect Dis, 2020, 20(1): 886.
- [8] 陈澔,李园园,潘频华,等.二代测序技术在重症社区获得性肺炎诊断中的意义[J].中国感染控制杂志,2020,19(4): 335-340.
Chen C, Li YY, Pan PH, et al. Diagnostic value of next-generation sequencing in severe community-acquired pneumonia [J]. Chinese Journal of Infection Control, 2020, 19(4): 335-340.
- [9] Zhang Y, Cui P, Zhang HC, et al. Clinical application and evaluation of metagenomic next-generation sequencing in suspected adult central nervous system infection [J]. J Transl Med, 2020, 18(1): 199.
- [10] 宏基因组学测序技术在中重症感染中的临床应用共识专家组,中国研究型医院学会脓毒症与休克专业委员会,中国微生物学会微生物毒素专业委员会,等.宏基因组学测序技术在中

重症感染中的临床应用专家共识(第一版)[J].中华危重病急救医学,2020,32(5):531-536.

Consensus Expert Group on Clinical Application of Metagenomics Sequencing Technology in Moderate and Severe Infections, Sepsis and Shock Professional Committee of Chinese Research Hospital Association, Microbial Toxin Professional Committee of Chinese Society of Microbiology, et al. Expert consensus for the application of metagenomic next generation sequencing in the pathogen diagnosis in clinical moderate and severe infections (first edition)[J]. Chinese Critical Care Medicine, 2020, 32(5): 531-536.

- [11] Miao Q, Ma YY, Wang QQ, et al. Microbiological diagnostic performance of metagenomic next-generation sequencing when applied to clinical practice[J]. Clin Infect Dis, 2018, 67(Suppl 2): S231-S240.
- [12] van Rijn AL, van Boheemen S, Sidorov I, et al. The respiratory virome and exacerbations in patients with chronic obstructive pulmonary disease [J]. PLoS One, 2019, 14(10): e0223952.
- [13] Zou XH, Tang GP, Zhao X, et al. Simultaneous virus identification and characterization of severe unexplained pneumonia cases using a metagenomics sequencing technique[J]. Sci China Life Sci, 2017, 60(3): 279-286.
- [14] Wilson MR, Naccache SN, Samayoa E, et al. Actionable diagnosis of neuroleptospirosis by next-generation sequencing[J]. N Engl J Med, 2014, 370(25): 2408-2417.
- [15] Wilson MR, Sample HA, Zorn KC, et al. Clinical metagenomic sequencing for diagnosis of meningitis and encephalitis [J]. N Engl J Med, 2019, 380(24): 2327-2340.
- [16] Huang J, Jiang EL, Yang DL, et al. Metagenomic next-generation sequencing versus traditional pathogen detection in the diagnosis of peripheral pulmonary infectious lesions[J]. Infect Drug Resist, 2020, 13: 567-576.
- [17] Wang HP, Lu ZW, Bao YM, et al. Clinical diagnostic application of metagenomic next-generation sequencing in children with severe nonresponding pneumonia[J]. PLoS One, 2020, 15(6): e0232610.

(本文编辑:陈玉华)

本文引用格式:肖逸,张凌云,曾朝阳,等.成人 EB 病毒性肺炎合并 EB 病毒性脑炎一例报告[J].中国感染控制杂志,2022,21(7): 686-689. DOI:10.12138/j.issn.1671-9638.20222622.

Cite this article as: XIAO Yi, ZHANG Ling-yun, ZENG Zhao-yang, et al. EB virus pneumonia complicated with EB virus encephalitis in an adult; a case report [J]. Chin J Infect Control, 2022, 21(7): 686-689. DOI: 10.12138/j.issn.1671-9638.20222622.