

DOI: 10. 12138/j. issn. 1671-9638. 20205224

· 病例报告 ·

脓肿分枝杆菌致导管相关血流感染 1 例并文献复习

Catheter-related bloodstream infection caused by *Mycobacterium abscessus*: a case report and literature review

宋媛(SONG Yuan), 郝桐(HAO Tong), 谷吉凤(GU Ji-feng), 李洁(LI Jie), 相伟锋(XIANG Wei-feng), 李清靖(LI Qing-jing), 高社军(GAO She-jun), 李宏(LI Hong)

(河北医科大学第四医院检验科, 河北 石家庄 050000)

(Department of Laboratory Medicine, The Fourth Hospital of Hebei Medical University, Shijiazhuang 050000, China)

[关键词] 非结核分枝杆菌; 脓肿分枝杆菌; 菌血症; 导管相关血流感染

[中图分类号] R378.91

非结核分枝杆菌广泛存在于环境中, 被认为是条件致病菌, 可引起人类的各种感染, 如肺部感染、皮肤及软组织感染等。1884 年研究者首次从人类分泌物中分离出非结核分枝杆菌^[1]。最常见的非结核分枝杆菌原发性感染主要是快速生长的非结核分枝杆菌引起的, 包括龟分枝杆菌、脓肿分枝杆菌和偶发分枝杆菌等, 常引起皮肤软组织感染, 且对常用的抗结核药物较耐受。受到病原学检验方法及水平的限制, 非结核分枝杆菌感染病例报道罕见。但随着诊断技术的不断提高和进步, 其感染病例的诊断率明显提高。联合抗病毒治疗方法的推广减少了鸟分枝杆菌复合群在人类免疫缺陷病毒感染者中的发病, 但由于干细胞移植、器官移植以及抗肿瘤坏死因子类生物制剂等药物在医学上的广泛应用, 相关人群的感染风险有所增加^[2-3]。非结核分枝杆菌作为机会致病菌变得越来越重要, 特别是免疫功能低下的患者, 更易发生感染。国内外对脓肿分枝杆菌血流感染病例的报道甚少, 本文以 1 例快速生长的脓肿分枝杆菌所致的导管相关血流感染为例, 就其分离、鉴定过程报告如下。

1 病历资料

患者, 女性, 66 岁, 因右乳肿物 3 个月, 于 2018 年

10 月 22 日入住河北医科大学第四医院乳腺外科。入院后右乳肿物病理诊断为(右乳房)浸润性导管癌。肺功能、心功能及血生化检查无异常, 于 2018 年 10 月 24 日在全麻下行右侧乳房切除 + 前哨淋巴结活检术。术后病理检查结果显示: 乳腺癌, 边缘(-), 乳头(-), 前哨淋巴结 0/7 转移。患者出院后在其当地医院植入静脉港并行 2 周期化学治疗(化疗), 化疗药物为盐酸表柔比星和环磷酰胺, 末次化疗时间为 2018 年 12 月 14 日。化疗结束后患者消化道反应严重, 经静脉港给予抑酸和补液等治疗, 于 2019 年 1 月 27 日出现无明显诱因的发热, 物理降温效果不佳, 患者寒战、高热, 体温逐步升至 39℃, 给予第二代头孢类抗生素抗感染治疗, 体温控制不佳, 2019 年 2 月 11 日转入本院乳腺外科治疗。入院后查体, 双肺呼吸音粗, 可闻及散在细湿啰音, 静脉港切口未见红肿、渗出。白细胞 $5.42 \times 10^9/L$, 中性粒细胞 $4.12 \times 10^9/L$, 降钙素原 0.206 ng/mL, C 反应蛋白 79.40 mg/L。胸部 CT 示: 右乳缺如, 呈术后改变; 右肺中叶条索影。诊断考虑导管相关血流感染, 于 2019 年 2 月 13 日在局麻下行静脉港取出术, 抽取中心静脉血及外周血分别行需氧及厌氧培养, 并更换美罗培南抗感染。血培养结果提示: 脓肿分枝杆菌, 经河北医科大学第三医院感染科会诊后转入其感染科治疗。

[收稿日期] 2019-03-27

[作者简介] 宋媛(1984-), 女(汉族), 河北省石家庄市人, 主管技师, 主要从事免疫及微生物检验研究。

[通信作者] 李宏 E-mail: lihongredy@163.com

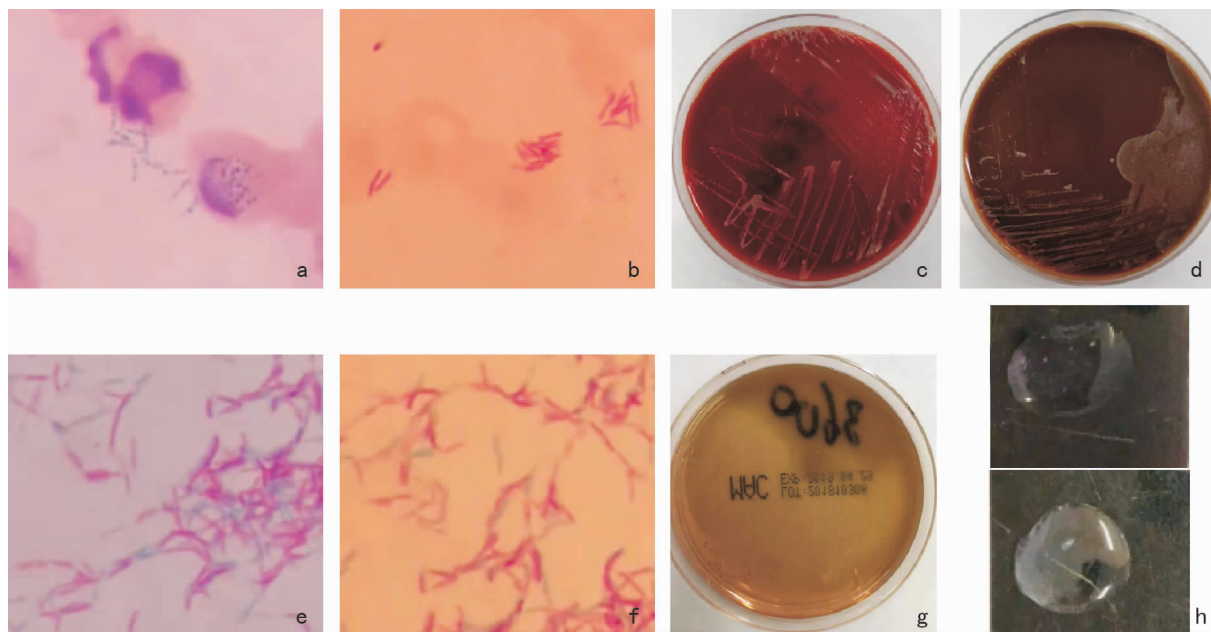
2 培养鉴定

2.1 培养特性 取中心静脉血及外周血各 8 mL 分别注入 Bact /Alter 深圳迪尔需氧瓶和珠海美华厌氧瓶,血培养瓶置于法国生物梅里埃全自动血培养仪(Bact/ALERT 3D)中培养。全自动血培养仪于 60 h(中心静脉血需氧瓶)及 107 h(外周血需氧瓶)报警阳性,分别将增菌培养液转种血琼脂平板和巧克力血琼脂平板置于 35℃ CO₂ 培养箱中培养,随后分别将血培养增菌液直接涂片进行革兰染色和抗酸染色,发现革兰阳性着色不均(见图 1a),抗酸阳性杆菌(见图 1b)。48 h 后血琼脂平板和巧克力平板均出现白色细小菌落(见图 1c、d),对其菌落进

行革兰染色、抗酸染色分别发现大量革兰阳性、抗酸阳性杆菌(见图 1e、f)。根据血培养报阳时间、培养特性及染色结果初步判断该患者为导管相关快速生长的非结核分枝杆菌感染,并对其进行进一步的鉴定。

2.2 生化反应 该菌为灰白色菌落,不产生色素,在麦康凯平板上生长(图 1g)。由于生化反应缺乏特异性,不能更好的区分非结核分枝杆菌的种类,需要进一步的确证试验。

2.3 盐水漂浮试验 接种环挑取血平板生长菌落悬浮在生理盐水的玻片上,菌落迅速漂浮、扩散形成菌膜(图 1h),表明试验为阳性。盐水漂浮试验主要是针对细胞壁含脂质较多的细菌,常见于分枝杆菌,因此作为分枝杆菌的快速鉴定试验。该菌盐水漂浮试验为阳性,进一步证实该菌为分枝杆菌。



a:血培养增菌液直接涂片革兰染色;b:血培养增菌液直接涂片抗酸染色;c:血培养增菌液转种血琼脂平板 48 h 后菌落生长情况;d:血培养增菌液转种巧克力平板 48 h 后菌落生长情况;e:转种后菌落革兰染色;f:转种后菌落抗酸染色;g:血培养增菌液转种麦康凯平板后菌落生长情况;h:盐水漂浮试验,上方为阴性对照、下方为检测菌。

图 1 血培养增菌液、转种后菌落革兰染色、抗酸染色结果以及血培养增菌液转种平板生长情况、盐水漂浮试验结果

2.4 质谱鉴定 经梅里埃全自动快速微生物质谱检测系统(VITEK MS)确定该菌为脓肿分枝杆菌。

2.5 抗菌药物治疗 美国临床实验室标准化协会(CLSI M48-A)推荐使用克拉霉素和阿米卡星联合治疗,即给该患者使用依替米星、利奈唑胺、克拉霉素、莫西沙星、利福喷丁抗感染治疗,10 余天后患者体温基本稳定在 37℃,感染暂时得到控制,出院后继续口服克拉霉素、莫西沙星、利福喷丁。但该患者是乳腺癌术后患者,免疫功能低下,因此,延长治疗

时间,从而保证足够的疗程。

3 讨论

脓肿分枝杆菌为一种快速生长的非结核分枝杆菌,该菌广泛存在于自然界,人和某些动物均可感染致病,至今尚未发现动物传染人或人与人直接传染的证据^[2]。脓肿分枝杆菌社区感染多由于开放伤口受水、土壤污染所致,医院供水及饮水系统可能是医

院感染的主要感染来源^[4]。医院供水系统污染医疗器械,如医疗器械消毒灭菌不合格,当进行手术、注射、透析、导管留置等侵入性操作时易导致医源性感染,是引起医源性感染的主要途径之一^[5]。近年来,脓肿分枝杆菌引起人感染的报道越来越多,主要侵犯肺、皮肤、软组织,但引起菌血症较为罕见。脓肿分枝杆菌是肺快速生长分枝杆菌感染中最常见的呼吸道病原体,60%~80%的慢性肺病由该菌导致^[6]。偶发分枝杆菌、产黏分枝杆菌和龟/脓肿分枝杆菌是血流非结核分枝杆菌感染常见的致病菌^[7]。研究^[8-10]显示,快速生长分枝杆菌血流感染最常见于恶性肿瘤患者,且多与血管导管相关,致病菌为偶发分枝杆菌(30.3%)、产黏分枝杆菌(27.2%)和龟/脓肿分枝杆菌(18.2%)等。本例患者乳腺癌术后植入静脉港并行化疗,化疗结束 10 余天出现无明显诱因的发热,给予第二代头孢菌素类抗生素抗感染治疗,体温控制不佳,血培养菌株经鉴定为脓肿分枝杆菌。该病例中心静脉血培养报阳时间为 60 h,外周血培养报阳时间为 107 h,中心静脉血报阳时间早于外周血报阳 2 h 以上,推测此感染为导管相关血流感染。近年来,中心静脉置管在临床上被广泛应用于血流动力学监测,给药、补液及静脉营养支持治疗,但因此引起的导管相关血流感染问题也越来越突出,严重影响患者预后^[11]。本试验菌株来源于血培养 60 h 报阳,直接涂片革兰染色为革兰阳性杆菌,抗酸染色发现抗酸阳性杆菌。转种培养 48 h 可见细菌生长,对疑似细菌感染标本如培养 24 h 未见细菌生长时,应延长培养时间,取原始接种区标本涂片革兰染色镜检可避免一些慢生长菌漏检^[6]。本病例脓肿分枝杆菌转种血琼脂平板培养 2 d 可初见针尖大小样菌落,继续培养逐渐形成灰白色菌落,对其菌落进行革兰染色和抗酸染色发现大量革兰阳性、抗酸阳性杆菌,与相关报道一致^[12-13]。在菌种鉴定时,脓肿分枝杆菌应与常见的偶发分枝杆菌和龟分枝杆菌相鉴别。从生长速度方面,三种细菌培养 2~4 d 均可见光滑、圆形的无色菌落,有时呈灰白色。偶发分枝杆菌和脓肿分枝杆菌于 Middlebrook 7H10 培养基上可产生丝状延伸菌落,而龟分枝杆菌无此特性。从生物学特性方面,铁离子吸收试验和硝酸盐还原试验,偶发分枝杆菌为阳性,龟分枝杆菌和脓肿分枝杆菌为阴性^[14]。

由于快速生长的非结核分枝杆菌培养特性及生化反应相近,传统菌种鉴定方法耗时长且准确性差,不能鉴定到种,并且要求试验人员具有丰富的专业

知识及相关经验,才能得到可靠的结果。近年来,一些基于分子生物学的菌种鉴定方法已广泛使用,极大地提高了对该菌种鉴定的诊断水平^[15-16]。本例标本除传统的细菌培养及生化鉴定外,还运用了微生物飞行质谱检测方法。质谱技术的应用很大程度提高了临床微生物鉴定水平。质谱检测技术可快速、敏感、特异的对非结核分枝杆菌进行菌种鉴定,在非结核分枝杆菌鉴定方面具有独特的优势,可以作为非结核分枝杆菌快速、准确鉴定的一种重要手段^[17]。

脓肿分枝杆菌是一种对大多数抗菌药物耐药的快速生长的非结核分枝杆菌,因此临床治疗比较困难。脓肿分枝杆菌对克拉霉素、阿米卡星和头孢西丁敏感,对利奈唑胺、替加环素和亚胺培南中介。由于用一种抗菌药物治疗容易产生耐药,因此,至少需用 2 种及以上对脓肿分枝杆菌敏感的抗菌药物联合治疗。免疫力低下患者的局部感染通常需要治疗 2~4 个月,播散性感染需要 6 个月以上的治疗^[18]。大环内酯类药物是目前对脓肿分枝杆菌唯一有效的口服药物,而阿米卡星是静脉给药最有效的药物。常规联合用药方案为:克拉霉素 0.5 g,每日 2 次,口服;阿米卡星 0.4~0.6 g,分 2 次静脉滴注。根据病情,可再加或替用亚胺培南/西司他丁或头孢西丁等;139 例成人因术后切口感染脓肿分枝杆菌,用此常规联合用药方案治疗 4~9 个月,全部治愈,随访 4 年半未见复发^[18-19]。免疫受损的患者最好延长治疗时间,具体疗程尚未确定,目前尚无脓肿分枝杆菌血症治疗的标准推荐。本病例患者在应用头孢类、美罗培南抗感染治疗时,体温未见明显下降,随后静脉港血培养结果为脓肿分枝杆菌,依据药敏结果给予依替米星、利奈唑胺、克拉霉素、莫西沙星、利福喷丁抗感染治疗后患者未再发热,好转出院后继续口服克拉霉素、莫西沙星、利福喷丁,后因利福喷丁不能耐受停药。约 1 个月后再次出现发热,再次入院后给予莫西沙星、阿米卡星、克拉霉素、利奈唑胺、亚胺培南/西司他丁治疗,目前抗感染治疗方案有效,体温控制,但该患者为乳腺癌术后,属于免疫功能低下人群,彻底治愈需延长治疗时间。

近年来,随着免疫功能低下患者日趋增多,非结核分枝杆菌感染率也呈上升趋势,但目前此感染尚未被广大临床医生认识。某些非结核分枝杆菌的肺部感染与肺结核难以鉴别,而且此类细菌对大多数抗结核药物和抗菌药物耐药,因此,对非结核分枝杆菌的研究需要进一步加快。随着分子生物学技术的

不断发展和进步,实现了非结核分枝杆菌的早期、准确诊断。非结核分枝杆菌感染的治疗应选择敏感药物,结合权威方案合理应用抗菌药物,并保证足够的疗程。医务人员必须高度重视非结核分枝杆菌感染,严格掌握无菌操作规程,减少和避免医源性感染的发生。

致谢:感谢河北医科大学第四医院乳腺外科对本研究临床资料的提供,感谢河北省儿童医院检验科郭映辉老师在菌种鉴定过程中给予的帮助,感谢河北医科大学第三医院检验科冯忠军主任及感染一科对本研究治疗过程及效果相关资料的提供!

[参考文献]

- [1] 李仲兴,王悦,王鑫,等. 非结核分枝杆菌与临床感染[M]. 北京:科学出版社,2015.
- [2] Newman MI, Camberos AE, Aseherman J. *Mycobacterium abscessus* outbreak in US patients linked to offshore surgicenter[J]. *Ann Surg*, 2005, 55(1): 107-110.
- [3] Winthrop KL, Chiller T. Preventing and treating biologic-associated opportunistic infections [J]. *Nat Rev Rheumatol*, 2009, 5: 405-410.
- [4] Thomson RM, Tolson CE, Carter R, et al. Heterogeneity of clinical and environmental isolates of *Mycobacterium fortuitum* using repetitive element sequence-based PCR: municipal water an unlikely source of community-acquired infections[J]. *Epidemiol Infect*, 2014, 142(10): 2057-2064.
- [5] 庄岩,刘春军,杨明勇. 快速生长分枝杆菌感染与吸脂及脂肪移植[J]. *中华医学杂志*, 2015, 95(36): 2986-2988.
- [6] 郭素芳,王俊瑞,范文兵,等. 1株脓肿分枝杆菌临床分离株的鉴定[J]. *国际检验医学杂志*, 2016, 37(20): 2944-2945.
- [7] Rodriguez-Coste MA, Chirca I, Steed LL, et al. Epidemiology of rapidly growing *Mycobacteria* bloodstream infection [J]. *Am J Med Sci*, 2016, 351(3): 253-258.
- [8] El Helou G, Hachem R, Viola GM, et al. Management of rapidly growing mycobacterial bacteremia in cancer patients [J]. *Clin Infect Dis*, 2013, 56(6): 843-846.
- [9] Tagashira Y, Kozai Y, Yamasa H, et al. A cluster of central line-associated bloodstream infections due to rapidly growing nontuberculous *Mycobacteria* in patients with hemologic disorders at a Japanese tertiary care center: an outbreak investi-

gation and review of the literature [J]. *Infect Control Hosp Epidemiol*, 2015, 36910: 76-80.

- [10] Iroh Tam PY, Kline S, Wagner JE, et al. Rapidly growing *Mycobacteria* among pediatric hematopoietic cell transplant patients traced to the hospital water supply [J]. *Pediatr Infect Dis J*, 2014, 33(10): 1043-1046.
- [11] 蔡璇,李娟,施金玲,等. 导管相关性血流感染病原菌及药敏分析[J]. *中国当代医药*, 2016, 23(7): 145-148.
- [12] 何贵清,邵凌云,刘琴,等. 脓肿分枝杆菌致胫骨髓炎一例并文献复习[J]. *中华传染病杂志*, 2016, 33(10): 627-629.
- [13] 王欣,邵海枫,蒯守刚,等. 非结核分枝杆菌的鉴定(附导管相关性菌血症1例) [J]. *临床检验杂志*, 2010, 28(5): 399-400.
- [14] Murray PR, Baron EJ, Pfaller MA, et al. *Manual of clinical microbiology* [M]. 9th ed. Washington, DC: Am Society for Microbiology, 2007: 543-600.
- [15] 赵建宏,李雅静,温海楠,等. 非结核分枝杆菌感染的分子诊断研究进展[J]. *检验医学*, 2012, 27(3): 155-158.
- [16] 张阳弈,李静,江渊,等. 三种不同方法鉴别非结核分枝杆菌的应用评估[J]. *中华检验医学杂志*, 2014, 37(4): 305-307.
- [17] Adékambi T, Berger P, Raoult D, et al. *rpoB* gene sequence-based characterization of emerging nontuberculous *mycobacteria* with descriptions of *Mycobacterium bolletii* sp. nov., *Mycobacterium phocaicum* sp. nov. and *Mycobacterium aubagnense* sp. nov. [J]. *Int J Syst Evol Microbiol*, 2006, 56(Pt 1): 133-143.
- [18] 沈瑶杰,金嘉琳,冯云,等. 临床培养分枝杆菌菌种鉴定方法的比较以及相关临床分析[J/CD]. *中华实验和临床感染病杂志:电子版*, 2013, 7(1): 35-38.
- [19] 黄犁,陈灼怀,王卫明,等. 114例术后伤口脓肿分枝杆菌感染的临床病理学分析[J]. *中华结核和呼吸杂志*, 2000, 23(5): 281-283.

(本文编辑:文细毛)

本文引用格式:宋媛,郝桐,谷吉凤,等. 脓肿分枝杆菌致导管相关性血流感染1例并文献复习[J]. *中国感染控制杂志*, 2020, 19(4): 375-378. DOI: 10. 12138/j. issn. 1671-9638. 20205224.

Cite this article as: SONG Yuan, HAO Tong, GU Ji-feng, et al. Catheter-related bloodstream infection caused by *Mycobacterium abscessus*: a case report and literature review [J]. *Chin J Infect Control*, 2020, 19(4): 375-378. DOI: 10. 12138/j. issn. 1671-9638. 20205224.